Physiology and Pharmacology, 11(2), 99 - 106
Summer 2007 [Article in Persian]

Physiology and Pharmacology

Quantitative evaluation of Blood Brain Barrier permeability in transient focal cerebral ischemia in rats

Hamdollah Panahpour[1], Ali Akbar Nekooeian[2], Gholam Abbas Dehghani[1,3*]

1. Dept. of Physiology, Shiraz University of Medical Sciences, Shiraz, Iran
2. Dept. of Pharmacology, Shiraz University of Medical Sciences, Shiraz, Iran
3. Medicinal & Natural Products Chemistry Research Center, Shiraz University of Medical Sciences, Shiraz, Iran

Abstract

Introduction: Development of brain edema following focal cerebral ischemia exacerbates primary ischemic injury. Blood brain barrier (BBB) opening is an important part of edema named as vasogenic brain edema. In this study, quantitative alterations of BBB permeability is experimentally evaluated using transient focal cerebral ischemia in the rat.

Methods: Two groups of male rats (ischemic and sham operated) were anesthetized with i.p. injection of chloral hydrate. In the ischemic group, middle cerebral artery (MCA) was occluded for 60 minutes using intraluminal filament method followed by reperfusion. In sham group all procedures, except MCA occlusion, were same as the ischemic group. An I.V. injection of Evans blue (EB) was done 30 minutes after surgery. After 24 hours of reperfusion the neurological deficit score (NDS) was evaluated with a standard test. Then the animal was killed, the brain excised and prepared for quantitative evaluation of BBB permeability by detection of (EB) extravasation.

Results: The mean of NDS in sham and ischemic groups were 1 and 2.25±0.31 respectively, indicating severe motor disabilities due to cerebral ischemia. In the ischemic group the concentration of EB in the right hemisphere (ischemic) was 12.48±1.94 µg/g which was significantly higher than of the left hemisphere (1.44±0.39 µg/g) or both hemispheres of the sham group. Furthermore, a direct correlation seems to exist between NDS and EB concentration ischemic rats.

Conclusion: This study is indicating that quantitative detection of Evans blue extravasation technique is capable of measuring the alterations of BBB permeability in cerebral ischemia in the rat.

Keywords: Ischemic brain edema, Evans blue, Blood- brain barrier, Rat

* Corresponding Author Email: dehghang@sums.ac.ir
Available online @: www.phypha.ir/ppj

فیزیولوژی و فارماکولوژی ۱۱ (۲)، ۹۹ - ۱۰۶
تابستان ۱۳۸۶

فیزیولوژی و فارماکولوژی

روش تعیین کمی تغییر نفوذپذیری سد خونی- مغزی بعد از ایسکمی موضعی موقت در مغز موش صحرایی

حمداله پناه‌پور[۱]، علی اکبر نکوئیان[۲]، غلامعباس دهقان[۱،۳*]
۱. گروه فیزیولوژی، دانشکده پزشکی گروه فیزیولوژی و فارماکولوژی و مرکز تحقیقات شیمی داروئی و گیاهی
۲. گروه فارماکولوژی، دانشکده پزشکی گروه فیزیولوژی و فارماکولوژی و مرکز تحقیقات شیمی داروئی و گیاهی
۳. مرکز تحقیقات شیمی داروئی و گیاهی، دانشکده پزشکی گروه فیزیولوژی و فارماکولوژی و مرکز تحقیقات شیمی داروئی و گیاهی

دریافت: دی ۸۵ بازبینی: تیر ۸۶ پذیرش: تیر ۸۶

چکیده

مقدمه: توسعه ادم به دنبال ایسکمی حاد موضعی مغزی می‌تواند ضایعه ایسکمیک اولیه را تشدید کند. علت عمده ادم می‌تواند تغییر نفوذ پذیری سد خونی- مغزی باشد که به آن ادم با منشاء عروقی می‌گویند. در این تحقیق با ایجاد مدل تجربی ایسکمی در موش صحرایی تغییرات نفوذ پذیری سد خونی- مغزی ناشی از ایسکمی موضعی موقت مغزی مورد بررسی قرار گرفته است.

روش‌ها: دو گروه موش صحرائی نر (ایسکمیک و Sham) با استفاده از تزریق داخل صفاقی کلرال هیدرات بیهوش شدند. در گروه ایسکمیک به مدت ۶۰ دقیقه شریان میانی مغز طرف راست با متد رشته‌ای داخل رگی (Intraluminal Filament Method) مسدود شده و مجددا جریان خون برقرار گردید. در گروه sham تمامی اعمال جراحی، منهای ایجاد ایسکمی، انجام گردید. سی دقیقه بعد از خاتمه ایسکمی محلول اوانس بلو مقدار به داخل ورید حیوان تزریق نموده و بعد از خاتمه آزمایش، با استفاده از آزمون استاندارد، اختلالات نورولوژیک حیوانات هر دو گروه ارزیابی شده و پس از آن با خارج کردن و آماده سازی مغز تغییرات نفوذ پذیری سد خونی-مغزی با روش تعیین میزان نشت خارج عروقی اوانس بلو بصورت کمی مورد ارزیابی قرار گرفت.

یافته‌ها: میانگین نمره اختلالات نورولوژیک در گروه sham برابر ۱ و در گروه ایسکمی ۰/۳۱ ± ۲/۲۵ بود که خود موید وجود اختلالات شدید حرکتی ناشی از ضایعه ایسکمیک می‌باشد. غلظت اوانس بلو در نمونه‌های بافتی نیمکره راست (آسیب دیده) گروه ایسکمیک ۱/۹۴μg/g±۱۲/۴۸ بود که در مقایسه با نیمکره چپ (سالم) همان گروه ۱/۴۴±۰/۳۹μg/g و دو نیمکره گروه Sham افزایش معنی داری داشت. ضمنا در گروه ایسکمی رابطه مستقیمی بین نمره اختلالات نورولوژیک و میزان غلظت اوانس نیمکره ایسکمی وجود داشت.

نتیجه‌گیری: نتایج این مطالعه نشان داد که روش تعیین کمی نشت خارج عروقی اوانس بلو می‌تواند با دقت بالا جهت ارزیابی کمی تغییر نفوذ پذیری سد خونی- مغزی به دنبال وقوع ایسکمی موضعی حاد در موش صحرایی مورد استفاده قرار گیرد.

واژه‌های کلیدی: ادم ایسکمیک مغزی، اوانس بلو، سد خونی- مغزی، موش صحرائی.

مقدمه

سد خونی-مغزی (Blood Brain Barrier) کنترل مناسب هموستاز محیط داخلی مغز را تضمین می‌کند. ساختمان آناتومیکی سد خونی-مغزی شامل کمپلکس گلیال عروقی به همراه اتصالات محکم بین سلولهای اندوتلیال می‌باشد که در مجموع انتقال انتخابی مواد از خون به مغز را امکان‌پذیر می‌سازند [۱۳]. بعد از وقوع ایسکمی نفوذ پذیری سد خونی-مغزی افزایش یافته و شدت آن با میزان

* نویسندهٔ مسئول مکاتبات: dehghang@sums.ac.ir
وبگاه مجله: www.phypha.ir/ppj

ضایعه مغزی در ارتباط می‌باشد [۱۶]. برقراری مجدد ولی با تاخیر جریان خون بافتی (reperfusion) به دنبال ایسکمی، معمولا نفوذپذیری عروقی مغز را افزایش داده و با ایجاد ادم علائم ایسکمی را وخیم تر می‌سازد [۱۵]. این نوع ادم مغزی، ادم با منشاء عروقی (Vasogenic phase) نامیده می‌شود که معمولا با تغییر نفوذپذیری سد خونی–مغزی به پروتئینهای خون همراه می‌باشد [۲۲].

روشهای آزمایشگاهی متعددی برای ارزیابی آسیب سد خونی–مغزی در مدلهای حیوانی پیشنهاد شده است. در این مدلها به جهت شباهتهای فیزیولوژیکی و آناتومیکی عروق مغزی در مقایسه با انسان از gerbil [۲۱و۲۵] و موش صحرایی [۱۸، ۱۴ و ۲۲] استفاده شده است. اساس بسیاری از این مطالعات بر استفاده از موادی به عنوان ردیاب (tracer) استوار است که در موجود سالم قادر به عبور از سد خونی - مغزی نمی‌باشند، اما بعد از آسیب از این مانع رد شده و با نفوذ به بافت مغز و با ارزیابی میزان نفوذ آنها می‌توان با دقت شدت آسیب سد خونی–مغزی مشخص نمود. در این رابطه از ترکیبات متعددی به عنوان ردیاب استفاده شده است که از جمله آنها می‌توان به لوسین [۸]، آمینو ایزوبوتریک اسید [۵ و۷]، هورس رادیش پراکسیداز [۸]، آلبومین رادیواکتیو [۱ و۲]، ساکارز رادیواکتیو [۱] و اوانس بلو [۱۴، ۲۵ و ۲۶] اشاره کرد.

تاکنون روشهای بسیاری جهت ارزیابی عملکرد سد خونی–مغزی به دنبال وقوع ایسکمی بکار گرفته شده است. در سال ۱۹۸۳ Bodsch و همکارانش با استفاده از تکنیک اتورادیوگرافی در موش صحرایی پر فشار ژنتیکی (hypertensive) مستعد به سکته مغزی تغییرات نفوذپذیری سد خونی–مغزی را مورد بررسی قرار دادند [۹]. در این روش برشهای مغزی تهیه شده را در معرض آنتی بادی آلبومین رادیواکتیو قرارداده و سپس با روش عکس برداری در تصاویری گرفته شده نواحی نشت آلبومین از عروق را مشخص می‌گردید. کاربرد این روش بصورت In vivo با محدودیتهایی از جمله تأثیر ماده ردیاب رادیواکتیو بر عملکردسد خونی–مغزی روبروست. در همین رابطه محققین از آلبومین و یا ساکارز رادیواکتیو به عنوان ردیاب‌های رادیواکتیو جهت ارزیابی کمی نفوذپذیری سد خونی–مغزی متعاقب ایجاد ایسکمی استفاده کرده و شاخص انتقال آنها را از خون به بافت مغز را محاسبه نمودند [۱و ۲]. این روش نیز علاوه بر نیاز به امکانات ویژه، راه مناسبی برای ارزیابی مستقیم نفوذپذیری عروق نمی‌باشد، چون فقط تغییرات نسبی نفوذپذیری عروق مغزی را تعیین می‌کند و توان تعیین میزان مطلق تغییرات ایجاد شده را ندارد.

در ادامه مطالعات انجام شده Hatashita و همکارانش در سال ۱۹۹۰ پس از انسداد دائمی شریان میانی مغز در موش صحرایی نفوذپذیری سد خونی–مغزی را با استفاده از تزریق وریدی اوانس بلو و سدیم فلوروسین مورد بررسی قراردادند [۱]. آنها برشهای مغزی تهیه شده از حیوانات مورد مطالعه را از نظر شدت رنگ پذیری بر اساس یک معیار چهار درجه‌ای مورد ارزیابی قراردادند. مهمترین ایرادی که بعدا به این روش وارد شد کیفی ارزیابی شدت تخریب سد خونی–مغزی بود. روشهای دیگری از جمله تکنیک MRI (Magnetic Resonance Imaging) می‌تواند تغییرات سد خونی–مغزی را پس از وقوع ایسکمی فراهم می‌کند [۲۴]، ولی نیاز به استفاده از دستگاه‌های پیچیده و صرف هزینه بالا امکان انجام مطالعات وسیع تجربی را در مراکز مختلف، به خصوص کشورهای جهان سوم، محدود و یا غیر ممکن می‌سازد. به همین دلیل در این تحقیق از روش اوانس بلو، که کم هزینه می‌باشد، بصورت کمی تغییرات نفوذپذیری سد خونی– مغزی بعد از ایسکمی موضعی موقت در مغز موش صحرایی استفاده شده و نتایج آن با روشهای دیگر محققین در شرایط مشابه مقایسه شده است.

ماده رنگی اوانس بلو چون بعد از ورود به گردش خون به آلبومین متصل می‌شود از آن میتوان به عنوان یک شاخص جهت ردیابی نشت خارج عروقی آلبومین خون استفاده نمود. محققین زیادی عقیده دارند روش اوانس بلو میتواند شدت آسیب ایسکمیک سد خونی–مغزی را به طور کمی با میزان نشت خارج عروقی آن مشخص نماید [۲۵و۱۴و۲۶]. لذا در این مطالعه تلاش شده تا ضمن استفاده از تجربیات دیگر محققین با ایجاد تغییراتی در روشهای استفاده شده، و آسان نمودن کاربرد آن با کاهش دادن مرگ و میر ناشی از تکنیک و جراحی، میزان موفقیت را بالا برد. برای رسیدن به این هدف در این مطالعه با استفاده از روش انسداد موقت شریان میانی مغز ایسکمی مغزی، مشابه وقوع ایسکمی موضعی مغزی در انسان، ایجاد نموده و بطور کمی میزان نفوذپذیری سد خونی–مغزی ناحیه ایسکمیک را بعد از برقراری مجدد جریان خون (reperfusion) مشخص نمود. همچنین در این تحقیق پس از بررسیهای زیاد علاوه بر به دست آوردن دوز مناسب، زمان و نحوه تزریق اوانس بلو که به تواند در کاهش مرگ و میر حیوانات مورد آزمایش موثر باشد، مشخص شده است. ضمنا با بکارگیری تجربیات به کار گرفته شده در این تحقیق، در ارتباط با نحوه آماده سازی نمونه‌های بافتی، امکان اخذ نتایج مطمئن و قابل تکرار با روش اسپکتروفتومتری میسر می‌گردد.

مواد و روش‌ها

کلیه آزمایشات حیوانی به کار گرفته شده در این تحقیق طبق مقررات آئین نامه کمیته اخلاق پژوهشی دانشگاه علوم پزشکی شیراز می‌باشد. برای انجام آزمایش از موش صحرایی نر، نژاد Sprague-Dawley با محدوده وزنی ۳۳۰ – ۲۸۰ گرم، که از خانه حیوانات دانشگاه تهیه شده استفاده گردید. حیوانات مورد مطالعه در دمای اتاق (۲۴– ۲۲ درجه سانتیگراد) و دوره ۱۲ساعتی روشنایی و تاریکی نگهداری شدند و بطور آزادانه دسترسی به آب و غذا (به جز شب قبل از جراحی) داشتند.

حیوانات مورد آزمایش به صورت تصادفی به دو گروه تقسیم شده و ده دقیقه قبل از شروع بیهوشی تحت تزریق داخل صفاقی آتروپین (۰/۵ mg/kg) قرار می‌گرفتند تا علاوه بر کاهش تحریکات واگ در محل جراحی ترشحات ناحیه حلق نیز کم شود. سپس حیوانات با تزریق داخل صفاقی کلرال هیدرات (۴۰۰ mg/kg) بیهوش شده و جهت تسهیل تنفس در طول جراحی، نای حیوان از طریق دهان لوله گذاری شد. همچنین ورید جانبی راست دم حیوان جهت تزریق اوانس بلو کانول گذاری شد.

برای ایجاد ایسکمی مغزی از روش بکار گرفته شده توسط وکیلی و همکاران [۱۹] استفاده شد. برای این منظور در بخش قدامی گردن حیوان برشی ایجاد نموده و پس از کنار زدن بافت چربی و عضلات طرف راست نای، تنه شریان کاروتید تا محل انشعاب به شریانهای کاروتید داخلی و خارجی از بافتهای اطراف، بویژه عصب واگ، مجاور آن با دقت جدا شد. برای جلوگیری از خون‌ریزی شاخه‌های فرعی با دقت کوتری شده و با استفاده از نخ بخیه شریان کاروتید خارجی بطور دائم مسدود گردید. سپس با استفاده از دو عدد میکروکلمپ شریانهای کاروتید مشترک و داخلی بطور موقت مسدود گردیدند. با ایجاد برشی کوچک در شریان کاروتید خارجی نخ نایلون ۰–۳ مخصوص با پوشش پلی الیزین که قبلا طی مراحل خاصی آماده شده بود به داخل شریان کاروتید خارجی هدایت شده و با هدایت آن به داخل شریان کاروتید داخلی با احتیاط وارد حلقه ویلیس شده و جهت مسدود کردن شریان میانی مغز، تا حس کردن مقاومت در حرکت به جلو نخ، به داخل رگ فرستاده می‌شود. ۶۰ دقیقه بعد از ایجاد ایسکمی نخ نایلون از مسیر شریان میانی مغز خارج شده تا جریان خون ناحیه ایسکمیک شده مجددا برقرار گرد.

گروههای آزمایشی به قرار زیر بود:

گروه ایسکمیک (n = ۸): در این گروه پس از آماده سازی حیوان، طبق روش بالا، ایسکمی مغزی ایجاد شده و بعد از ۶۰ دقیقه با خارج کردن نخ نایلون جریان خون ناحیه ایسکمیک مجددا برقرار شد. در نهایت زخمهای ناحیه گردن را بخیه زده و محل زخمها ضد عفونی گردید. ۳۰ دقیقه پس از پایان دوره ایسکمی محلول اوانس بلو (۱ ml/kg از محلول دو درصد اوانس بلو در نرمال سالین استریل) به آرامی و طی ۵ دقیقه از طریق کانول ورید دمی وارد جریان خون حیوان شده (infusion) و در خاتمه این کانول نیز از رگ خارج شده و محل آن بخیه زده و ضد عفونی گردید. سپس حیوان را تا خروج کامل از بیهوشی در محیط گرم نگهداری و تا شروع آزمایشهای بعدی در شرایط مناسب نگهداری شد. ۲۴ ساعت بعد از باز کردن شریان میانی مغز با استفاده از آزمون استاندارد، توضیح داده شده در بالا، حیوانات از نظر رفتارهای نورولوژیک و اختلالت حرکتی مورد ارزیابی قرار گرفتند. سپس با استفاده از بیهوشی عمیق آنها را کشته، مغز به سرعت خارج شده و با کمک روش زیر میزان آسیب سد خونی - مغزی مورد بررسی قرار گرفت. سه عدد از حیوانات این گروه پس از پایان جراحی در طی مرحله reperfusion مردند.

گروه Sham (n = ۸): در این گروه تمامی جراحی‌های انجام شده در گروه ایسکمی، به غیر از انسداد شریان میانی مغز، انجام گردید. ۳۰ دقیقه پس از پایان جراحی و قبل از پایان دوره بیهوشی به آرامی و طی زمان ۵ دقیقه از طریق کانول وریدی محلول اوانس بلو آماده شده تزریق شد. بقیه مراحل آزمایش و نحوه ارزیابی اختلالات نورولوژیک و میزان نفوذپذیری سد خونی– مغزی در این گروه مشابه گروه ایسکمیک می‌باشد.

رفتارهای نورولوژیکی و اختلالات حرکتی پس از وقوع ایسکمی بر اساس یک آزمون استاندارد پنج نمره‌ای که قبلا توصیف شده [۱۲] با اعمال اندکی تغییرات به ترتیب زیر صورت گرفت. در این آزمون به حیواناتی که دچار اختلال حرکتی نبودند (مشابه حیوان سالم) نمره یک داده می‌شود (حیوانات گروه sham تماما دارای نمره ۱ بودند). به حیوانی که پای جلوی سمت مقابل نیمکره آسیب دیده‌اش به هنگام آویزان شدن از دم جمع می‌شد نمره ۲ داده و برای حیوانی که به سمت مقابل نیمکره آسیب دیده می‌چرخید نمره ۳ داده شد. نمره ۴ به حیوانی داده شد که در حالت استراحت روی زمین به سمت مقابل

نیمکره آسیب دیده افتاده و قادر به راه رفتن نبود. در آخر نمره ۵ تعلق می‌گرفت به حیوانی که حرکت خودبخودی نداشته و دارای سطح هوشیاری پایین بود. حیواناتی که در طی زمان reperfusion تلف شدند از لیست آزمایش حذف گردیدند.

میزان استحکام و یکپارچگی سد خونی– مغزی با استفاده از تکنیک ارزیابی نشت خارج عروقی اوانس بلو بررسی شد [۲۶]. برای اینکار ابتدا حیوان را با تزریق داخل صفاقی تیوپنتال سدیم تحت بیهوشی عمیق کشته و قفسه سینه باز گردید. بعد در دهلیز راست برشی کوچکی ایجاد گردید. سپس از طریق بطن چپ ۲۵۰ میلی لیتر محلول نرمال سالین گرم (۳۷ درجه سانتیگراد)، تحت فشار ۱۱۰ میلیمتر جیوه و طی ۱۵ دقیقه، وارد عروق حیوان نموده و مایع خارج شده ار دهلیز راست جمع آوری می‌شد. بعد از اینکه محلول خارج شده از دهلیز راست کاملا بی رنگ می‌شد مغز را به سرعت خارج و با دقت تمیز نموده و با استفاده از Brain Matrix بخشهای مخچه و پیاز بویایی جدا گردیده و با دقت به دو نیمکره، در گروه sham راست و چپ و در گروه ایسکمی نیمکره سالم و آسیب دیده، تقسیم گردید [۱۹].

بعد از وزن کردن هر کدام از نیمکره‌ها را به طور جداگانه در لوله‌های آزمایش که دارای ۲/۵ میلی لیتر نرمال سالین فسفاته بافری می‌باشند وارد نموده و با استفاده از هموژنیزر و تا همگن شدن سوسپانسیون بدست آمده هموژنیزه گردیدند. بعدا به هرکدام از نمونه‌ها ۲/۵ میلی لیتر اسید تری کلرو استیک ۶۰٪ اضافه نموده و بمدت ۲ دقیقه به کمک ورتکس بخوبی مخلوط گردیده تا پروتئینهای موجود در نمونه رسوب کنند. سپس نمونه‌ها را به مدت ۱۰ دقیقه در یخچال ۴ درجه قرار داده و به مدت ۳۰ دقیقه با دور ۳۵۰۰ بار در دقیقه سانتریفیوژ گردیدند. نمونه‌های فوق را مجددا به مدت ۱۰ دقیقه در یخچال قرار داده و سر انجام محلول قسمت فوقانی (Supernatant) نمونه را جدا نموده و با کمک اسپکتروفتومتر و در طول موج ۶۱۰ نانومتر (UV 7500, Spectro Lab, England) میزان جذب نوری اوانس بلو در آنها اندازه‌گیری شده و در نهایت میزان جذب نوری را با کمک منحنی استانداردی که در زیر توضیح داده شده به غلظت اوانس بلو تبدیل موده و نتایج نهائی بصورت غلظت اوانس بلو (میکروگرم بازای یک گرم وزن اولیه بافت (µg/g) بیان گردید.

برای تبدیل میزان جذب نوری (absorbance Value) به دست آمده توسط اسپکتروفتومتر به غلظت اوانس بلو از منحنی

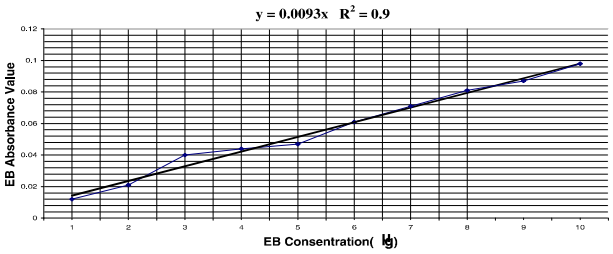

شکل ۱– تبدیل مقادیر مربوط به میزان جذب نوری اوانس بلو ثبت شده اسپکتروفتومتر به غلظت آن با استفاده از منحنی استاندارد.

استاندارد به شرح زیر استفاده شد. برای رسم این منحنی ده نمونه محلول اوانس بلو با غلظتهای ۱، ۲، ۳،... تا ۱۰ میکروگرم در پنج میلی لیتر نرمال سالین بافر شده ساخته و توسط اسپکترو فتومتر میزان جذب نوری هر کدام را مشخص نموده و با اعداد به دست آمده منحنی استاندارد، که در آن محور X غلظت اوانس بلو و محور Y مربوط به میزان جذب نوری نمونه‌ها می‌باشد، با کمک نرم افزار Excel رسم نموده و خط رگرسیون مربوطه و معادله آن محاسبه می‌گردد. سپس با کمک از این منحنی و معادله مربوطه با توجه به میزان جذب نوری نمونه‌های بافتی غلظت اوانس بلو موجود در نمونه که خود مربوط به یک نیمکره مغز می‌باشد محاسبه گردید (شکل ۱).

کلیه داده‌های این تحقیق بصورت میانگین±خطای معیار استاندارد ارائه شده است. برای مقایسه آماری نتایج مربوط به اختلالات نورولوژیک از آزمون Student t و برای مقایسه نتایج غلظت اوانس بلو از آزمون آنالیز واریانس یک طرفه (One way ANOVA) و در مواردیکه $p<۰/۰۵$ بود از آزمون Holm–Sidak برای تعیین اختلاف بین میانگین داده‌ها استفاده شد.

یافته‌ها

میانگین نمره آزمون نورولوژیک حیوانات گروه Sham، چون هیچگونه اختلال حرکتی در آنها مشاهده نشد، ۱ و میانگین نمره آزمون نورولوژیک حیوانات گروه ایسکمیک ۲/۲۵±۰/۳۱ بود.

در شکل ۲ بعنوان نمونه مغز یک حیوان از گروه ایسکمیک نشان داده شده که در آن نشت اوانس بلو نیمکره آسیب دیده را به رنگ آبی در آورده و به ظاهر شدت این تغییر رنگ به شدت آسیب وارد شده بستگی دارد، حال آنکه در نیمکره سالم این حیوان اثری از رنگ آبی مشاهده نمی‌شود.

در گروه Sham غلظت اوانس بلو در نیمکره راست و چپ

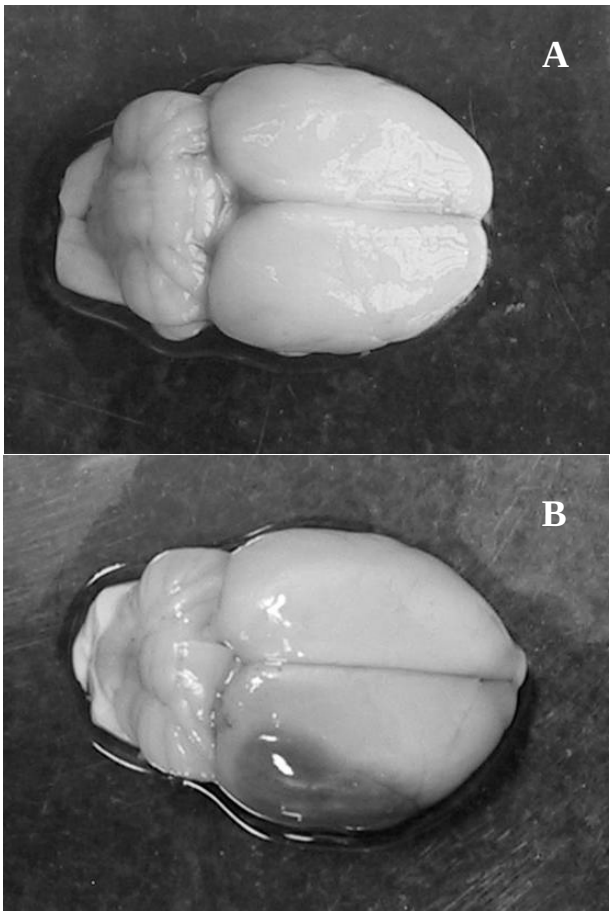

شکل ۲- نمونه‌ای از تصاویر تهیه شده از مغز حیوانات مورد مطالعه ۲۴ ساعت پس از اتمام جراحی. **A** (گروه Sham) و **B** (گروه ایسکمیک). توجه: در ناحیه ایسکمیک اوانس بلوی خارج شده از عروق به رنگ آبی (تیره) مشخص شده است.

به ترتیب ۰/۲۲ ± ۰/۷۹ و ۰/۲۷ ± ۰/۶۵ میکرو گرم به ازاء گرم بافت بود که از نظر آماری تفاوت معنی داری بین آنها وجود نداشت (شکل۳). در صورتیکه در گروه ایسکمیک غلظت اوانس بلو در نمونه بافتی مربوط به نیمکره آسیب دیده (راست) و نیمکره سالم به ترتیب معادل ۱/۹۴ ± ۱۲/۴۸ و ۰/۳۹ ± ۱/۴۴ میکرو گرم به ازاء گرم بافت بود. غلظت اوانس بلو در نمونه‌های بافتی نیمکره آسیب دیده در مقایسه با نیمکره ایسکمیک نشده (گروه ایسکمی) بیش ۸ برابر و در مقایسه با نیمکره راست گروه Sham بیش از ۱۵ برابر ($P< ./001$) می‌باشد (شکل ۳).

در بررسی مقایسه فردی آزمون رفتاری و نتایج مربوط به غلظت اوانس بلو در نمونه‌های بافتی هر حیوان در دو گروه sham و ایسکمی مشخص شد که رابطه مستقیمی ($R^2 = 0.908$) بین آنها به نحوی وجود دارد که غلظت اوانس بلو در حیوانات با نمره آزمون رفتاری بالا بیشتر بوده که خود گویای شدت آسیب سد خونی – مغزی می‌باشد (شکل ۴).

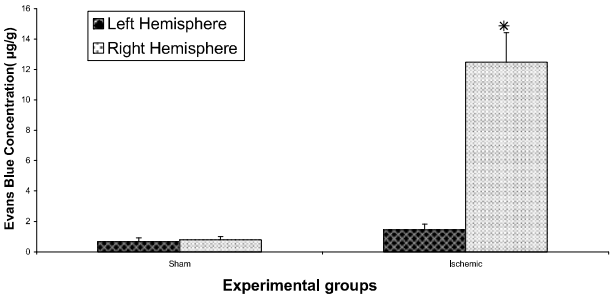

شکل ۳- اندازه‌گیری کمی اوانس بلو (µg/g) در نمونه‌های بافتی تهیه شده از نیمکره راست (آسیب دیده) و نیمکره چپ (سالم) مغز حیوانات گروه ایسکمیک و گروه Sham.

بحث

بروز ادم مغزی یکی از عوامل مهم تعیین کننده میزان بقاء بیمار در ساعات اولیه پس از سکته مغزی می‌باشد [۴]. مطالعات بالینی و آزمایشگاهی نشان داده است که توسعه ادم به دنبال ایسکمی حاد موضعی مغز می‌تواند ضایعه ایجاد شده اولیه را تشدید کند [۱۷]. ایجاد ادم مغزی میتواند فشار درون جمجه‌ای افزایش داده و با فشار آوردن بر عروق مغزی و herniation و با کاهش دادن جریان خون نواحی اطراف کانون ایسکمی مرگ نورونهای این منطقه را تسریع می‌نماید [۴].

بخش مهمی از ادم ایسکمیک مغزی مربوط به افزایش نفوذپذیری سد خونی- مغزی می‌باشد که آنرا ادم با منشاء عروقی (vasogenic edema) می‌نامند [۱۱]. این نوع ادم همراه با نشت زیاد مایع از عروق آسیب دیده بوده و در صورتی که با خطر خونریزی همراه گردد سکته مغزی را تشدید می‌کند. به همین دلیل استفاده به موقع و به جا از یک روش مناسب جهت ارزیابی اثرات ایسکمی بر عملکرد سد خونی-مغزی شاید به تواند در کاهش و یا جلوگیری از پیشرفت آسیب مغزی موثر باشد.

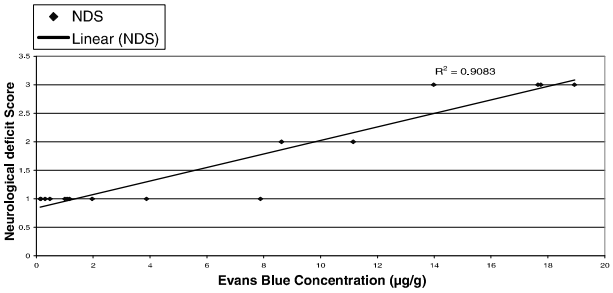

شکل ۴- رابطه بین آزمون رفتاری و میزان نشت خارج عروقی اوانس بلو در دو گروه مورد مطالعه.

در تکنیکهای ارزیابی سد خونی–مغزی با استفاده از اتورادیوگرافی [۹] و یا ارزیابی نشت ردیابهای رادیواکتیوی نظیر آلبومین و ساکارز رادیواکتیو مشکلاتی همچون امکان أثر گذاری ردیاب‌ها بر عملکرد سد خونی–مغزی وجود داشت که تفسیر نتایج را با مشکل مواجه می‌کند [۱و۲]. بر اساس نظر محققین با کمک روشهای یاد شده فقط میتوان تغییرات نفوذپذیری سد خونی–مغزی را بطور غیر مستقیم مشخص نمود [۱و۲]. در حالیکه با بکارگیری تکنیک ارزیابی نشت خارج عروقی اوانس بلو علاوه بر رفع مشکلات روشهای یاد شده شرایط مشاهده عینی و ارزیابی مستقیم شدت آسیب سد خونی–مغزی فراهم می‌شود [۱].

مطالعات قبلی نشان داده است که اوانس بلو می‌تواند با اطمینان بالا در ارزیابی ماکروسکوپی نشت عروقی پروتئینها از عروق مغز مورد استفاده قرار گیرد [۲۰]. با توجه به امکانات موجود در ایران، در مطالعه حاضر تلاش شده تا بصورت کمی میزان این نشت بعنوان معیاری از شدت آسیب سد خونی– مغزی مورد مطالعه قرار گیرد. اوانس بلو بعد از ورود به گردش خون به شدت آلبومین پلاسما متصل شده و نمی‌تواند از دیواره عروق سالم خارج شود. خروج این ماده همراه پروتئینهای خونی از عروق مغزی آسیب دیده در زمان ایسکمی و تعیین کمی میزان نشت خارج عروقی آن میتواند به آشکار شدن شدت ضایعه و یا اثر درمانی داروها در وخیم تر شدن و یا بهبودی حجم آسیب مغزی وارد شده در زمان ایجاد ایسکمی تجربی به تحقیقات آزمایشگاهی کمک کند.

از مطالعه مقالات منتشر شده چنین استنباط می‌شود که بکارگیری دوز مناسب اوانس بلو، انتخاب زمان مناسب برای تزریق وریدی آن بعد از خاتمه انسداد شریان میانی مغز و سرانجام انتخاب دقیق دوره حضور آن در گردش خون میتواند در استاندارد سازی متد موثر واقع شده و دفت کمی نتایج بدست آمده را افزایش داده و بر کاهش میزان تلفات حیوانات مورد آزمایش به نحو بارزی اثر به گذارد [۲۵، ۱، ۱۴و۲۶]. نتایج تحقیق حاضر نشان داد که استفاده از محلول دو درصد اوانس بلو در نرمال سالین بافر شده با شروع تزریق وریدی و با سرعت آهسته (در حداقل زمان ۵ دقیقه) دوز ۱ ml/kg در ۳۰ دقیقه بعد از پایان انسداد شریان میانی مغز علاوه بر کاهش مرگ و میر حیوانات ایسکمی شده نتایج قابل قبولی به دست می‌دهد. وانگهی با بکارگیری نکات خاص ذکر شده در روش آزمایش برای آماده سازی نمونه‌های بافتی (نکاتی که در مقالات منتشر شده کمتر به آنها اشاره شده است) انتخاب زمان مناسب سرد کردن نمونه‌ها قبل و بعد از سانتریفیوژ کردن در کاهش نوسان اعداد ثبت شده توسط اسپکتروفتومتر شدیدا موثر واقع می‌شود.

بدون تردید در متدهای پیشنهادی جزء مهم دیگری که نقش تعیین کننده‌ای در کیفیت و اعتبار نتایج بدست آمده و میزان مرگ و میر حیوانات مورد مطالعه دارد روش ایجاد ایسکمی مغزی می‌باشد. در طی مطالعات مربوط به سد خونی–مغزی روشهای مختلفی جهت ایجاد ایسکمی مغزی بکار گرفته شده است که از جمله می‌توان به روشهای انسداد دائمی شریان میانی مغز از طریق باز کردن جمجمه [۱، ۲ و ۲۴]، انسداد دو طرفه کاروتید و ایسکمی کامل مغز [۲۵]، انسداد موقت شریان میانی مغز توسط اندوتلین یک [۲۳]، ایسکمی کامل مغزی القا شده با ایست قلبی [۶] اشاره کرد. در مطالعه حاضر، همانند برخی مطالعات دیگر [۵و۱۴]، برای ایجاد ایسکمی مغزی از روش انسداد موقت داخل رگی و برقراری مجدد جریان خون شریان میانی مغز استفاده شد. این روش نتایج معتبر و یکنواختی از نظر حجم ضایعه مغزی ایجاد شده به دست می‌دهد [۳]. برقراری مجدد جریان خون که در این روش به آسانی امکان پذیر می‌باشد شرایطی شبیه ایسکمی مغزی در انسان ایجاد می‌نماید. مزیت این روش بر روشهایی که در آنها ایسکمی دائمی ایجاد می‌شد اینست که علاوه بر مطالعه اثرات ایسکمی مغزی بر عملکرد سد خونی–مغزی، امکان بررسی اثرات ناشی از صدمه‌های احتمالی ناشی از برقراری مجدد جریان خون ناحیه ایسکمی (ischemic reperfusion injury) بر شدت آسیب سد خونی–مغزی با ایجاد ادم با منشاء عروقی فراهم می‌کند. چون در مطالعاتی که در آنها جهت ایجاد ایسکمی از انسداد دائمی شریان میانی مغز از طریق باز کردن جمجمه ایجاد شده آسیب قشر مغز در ناحیه جراحی خود سبب تغییر نفوذپذیری سد خونی–مغزی شده و با تداخل در نتایج ثبت شده اعتبار آنها را مخدوش می‌نماید [۲].

تحقیقات گذشته انجام شده در این گروه وجود رابطه مستقیم بین نمرات حاصل از آزمون اختلالات نرولوژیک و حجم ضایعه مغزی ایجاد شده در حیوانات ایسکمی را به اثبات رسانده است [۳]. در این مطالعه با توجه به وسائل موجود اولا

امکان انجام آزمایشهای نشت اوانس بلو در حیواناتی که موقتا بطور موضعی و به روش انسداد داخل رگی شریان میانی مغز، روش بکار رفته در آزمایشهای قبلی، ایسکمیک مغزی شده‌اند بررسی شده است. ثانیا با بررسی کمی نتایج حاصل از میزان نشت خارج عروقی اوانس بلو در هر حیوان و نتایج آزمون اختلالات رفتاری وجود رابطه‌ای منطقی بین شدت صدمه سد خونی-مغزی و رفتارهای حرکتی حیوان اثبات گردد. همانطوریکه در شکل ۴ نشان داده شده بین نمره آزمون رفتاری و غلظت اوانس بلو در نمونه بافتی نیمکره آسیب دیده، بعنوان شاخص شدت آسیب سد خونی-مغزی، رابطه مستقیمی مشاهده وجود دارد که خود وجود ارتباط نزدیک بین شدت آسیب ایسکمیک مغزی ایجاد شده با میزان تخریب سد خونی- مغزی را ثابت می‌کند. نتایج این تحقیق، که با دستگاه‌های ساده و کم هزینه بدست آمده، دقیقا همان نتایجی را ارائه می‌دهد که Knight و همکارانش روش MRI نشان اثبات کردند و آن اینکه اندازه و موقعیت نشت عروقی سد خونی-مغزی مشخص شده با شدت ضایعه ایسکمیک مغزی تعیین شده توسط اتورادیوگرافی و مطالعات هیستولوژیک هم آهنگی دارد، مطابقت دارد [۱۸].

نتایج این مطالعه پیشنهاد می‌کند که با استفاده از وسائل ساده می‌توان با دقت بالا میزان نشت خارج عروقی اوانس بلو را به دست آورده و رابطه بین آن و شدت آسیب سد خونی-مغزی ناشی از ایسکمی را به اثبات رساند. با توجه به کمی بودن نتایج بدست آمده با بکارگیری این روش می‌توان نقش مداخلات پیشگیری کننده و درمانی را در وخیم شدن و یا بهبود ادم مغزی با منشاء عروقی مورد بررسی قرار داد.

تشکر و قدردانی

بدینوسیله از معاونت پژوهشی دانشگاه علوم پزشکی شیراز و مرکز تحقیقات شیمی داروئی و گیاهی دانشگاه علوم پزشکی شیراز که هزینه‌های مالی این تحقیق را فراهم نمودند (طرح شماره ۲۳۵۷-۸۳) تشکر می‌شود. همچنین از راهنمائی پروفسور Mehmet Kaya دانشگاه استانبول ترکیه و آقای دکتر عابدین وکیلی دانشگاه علوم پزشکی سمنان و مساعدت سعید چنگیزی آشتیانی تشکر و قدردانی می‌شود.

منابع

[1] Belayev L, Busto R, Zhao W, Ginsberg MD, Quantitative evaluation of blood-brain barrier permeability following middle cerebral artery occlusion in rats. ***Brain Res*** 739 (1996) 88-96.

[2] Bodsch W, Hossmann KA, 125I-antibody autoradiography and peptide fragments of albumin in cerebral edema. ***J Neurochem*** 41 (1983) 239-43.

[3] Clasen RA, Pandolfi S, Hass GM, Vital staining, serum albumin and the blood-brain barrier.***J Neuropathol Exp Neur*** 29 (1970) 266-84.

[4] Dirnagl U, Iadecola C, Moskowitz MA, Pathobiology of ischaemic stroke: an integrated view. ***Trends Neurosci*** 22 (1999) 391-7.

[5] Dobbin J, Crockard HA, Ross-Russell R, Transient blood-brain barrier permeability following profound temporary global ischaemia: an experimental study using 14C-AIB**. *J Cerebr Blood F Met*** 9 (1989) 71-8.

[6] Gartshore G, Patterson J, Macrae IM, Influence of ischemia and reperfusion on the course of brain tissue swelling and blood-brain barrier permeability in a rodent model of transient focal cerebral ischemia. ***Exp Neurol*** 147 (1997) 353-60.

[7] Gotoh O, Asano T, Koide T, Takakura K, Ischemic brain edema following occlusion of the middle cerebral artery in the rat. I: The time courses of the brain water, sodium and potassium contents and blood-brain barrier permeability to 125I-lbumin. ***Stroke***16 (1985) 101-9.

[8] Hatashita S, Hoff JT, Brain edema and cerebrovascular permeability during cerebral ischemia in rats. ***Stroke*** 21 (1990) 582-8.

[9] Kastrup A, Engelhorn T, Beaulieu C, de Crespigny A, Moseley ME, Dynamics of cerebral injury, perfusion, and blood-brain barrier changes after temporary and permanent middle cerebral artery occlusion in the rat. ***J Neurol Sci*** 166 (1999) 91-9.

[10] Katzman R, Clasen R, Klatzo I, Meyer JS, Pappius HM, Waltz AG, Report of Joint Committee for Stroke Resources. IV. Brain edema in stroke. ***Stroke*** 8 (1977) 512-40.

[11] Kimelberg HK, Current concepts of brain edema. Review of laboratory investigations. ***J Neurosurg*** 83 (1995) 1051-9.

[12] Knight RA, Nagaraja TN, Ewing JR, Nagesh V, Whitton PA, Bershad E, Fagan SC, Fenstermacher JD,

Quantitation and localization of blood-to-brain influx by magnetic resonance imaging and quantitative autoradiography in a model of transient focal ischemia. ***Magn Reson Med*** 54 (4) (2005) 813-21.

[13] Kozler P, Pokorny J, Altered blood-brain barrier permeability and its effect on the distribution of Evans blue and sodium fluorescein in the rat brain applied by intracarotid injection. ***Physiol Res*** 52 (2003) 607-14.

[14] Kucuk M, Kaya M, Kalayci R, Cimen V, Kudat H, Arican N, Elmas I, Korkut F, Effects of losartan on the blood-brain barrier permeability in long-term nitric oxide blockade-induced hypertensive rats. ***Life Sci*** 71 (2002) 937-46.

[15] Nishimoto K, Karkari S, Pappius HM, I: Behavior of the blood–brain barrier in cerebral ischemia. In: Mrsulja B, Rakie LM, Klatzo I, editors. ***Pathophysiology of cerebral energy metabolism.*** New york: Plenum Publishing Crop, 1979, p. 99-108.

[16] Olsson Y, Crowell RM, Klatzo I, The blood-brain barrier to protein tracers in focal cerebral ischemia and infarction caused by occlusion of the middle cerebral artery. ***Acta Neuropathol*** 18 (1971) 89-102.

[17] Plum F, Posner JB, Alvord EC Jr, Edema and necrosis in experimental cerebral infarction. ***Arch Neurol*** 9 (1963) 563-570.

[18] Pluta R, Lossinsky AS, Wisniewski HM, Mossakowski MJ, Early blood-brain barrier changes in the rat following transient complete cerebral ischemia induced by cardiac arrest. ***Brain Res*** 633 (1-2) (1994) 41-52.

[19] Rogers DC, Campbell CA, Stretton JL, Mackay KB Correlation between motor impairment and infarct volume after permanent and transient middle cerebral artery occlusion in the rat. ***Stroke*** 28 (1997) 2060-6.

[20] Rosenberg GA, Ischemic brain edema. ***Prog Cardiovasc Dis*** 42 (1999) 209-16

[21] Sage JI, Van Uitert RL, Duffy TE, Early changes in blood brain barrier permeability to small molecules after transient cerebral ischemia. ***Stroke*** 15 (1984) 46-50.

[22] Uyama O, Okamura N, Yanase M, Narita M, Kawabata K, Sugita M, Quantitative evaluation of vascular permeability in the gerbil brain after transient ischemia using Evans blue fluorescence. ***J Cerebr Blood F Met*** 8 (1988) 282-4.

[23] Vakili A, Dehghani GA, Nekooeian AA, Experimental model of focal cerebral ischemia by middle cerebral artery occlusion in rats. ***Iran J Physiol Pharmacol*** 8 (2004) 3-12.

[24] Vakili A, Nekooeian AA, Dehghani GA, L-NAME and 7-Nitroindazole Reduces Brain Injuries in Transient Focal Cerebral Ischemia in Rat ***Iran J Med Sci*** 29 (2004) 109-115

[25] Westergaard E, Go G, Klatzo I, Spatz M, Increased permeability of cerebral vessels to horseradish peroxidase induced by ischemia in Mongolian Gerbils. ***Acta Neuropathol*** 35 (1976) 307-25.

[26] Yang GY, Betz AL, Reperfusion-induced injury to the blood-brain barrier after middle cerebral artery occlusion in rats**.** ***Stroke*** 25 (1994) 1658-65.