

## The Effect of *Rosa canina* Extract Against Paraquat-induced Lung Injury

Amirshahrokhi K\*

Department of Pharmacology, School of Pharmacy, Ardabil University of Medical Sciences, Ardabil, Iran

\* *Corresponding author.* Tel: +984533522437, Fax: +984533522437, E-mail: amirshahrokhi@gmail.com

Received: Oct 22, 2019 Accepted: Dec 21, 2019

### ABSTRACT

**Background & objectives:** Paraquat is a toxic herbicide that is widely used in many countries. Paraquat selectively accumulates in the lung tissue and leads to severe pulmonary injury through the oxidative and inflammatory processes. The plant *Rosa canina L.* has been used for long years as an herbal medicine throughout the world. *Rosa canina L.* is a member of *Rosaceae* family and shows therapeutic effects against numerous disorders by its antioxidant and anti-inflammatory properties. The aim of this study was to evaluate the antioxidant effect of *Rosa canina* fruits on the paraquat induced lung injury in a mouse model.

**Methods:** Animal experiments were performed on male NMRI mice. Paraquat was injected at a single dose (20 mg/kg, ip) to induce pulmonary damage in mice. The extract of *Rosa canina* fruits (200 and 400 mg/kg/day, orally) administered by gavage for four days after the injection of paraquat. The treated mice were compared to normal mice as a control group. At the end of the experiment, lung tissue samples were collected for biochemical analysis.

**Results:** The results showed that administration of paraquat caused an oxidant-antioxidant imbalance in the lung tissue. However, treatment with *Rosa canina* increased the levels of glutathione (GSH) and catalase (CAT) antioxidants and decreased the levels of malondialdehyde (MDA) and myeloperoxidase (MPO) in the lung tissues compared with those in the paraquat group.

**Conclusion:** Treatment of paraquat-exposed mice with the extract of *Rosa canina* fruits improved oxidant-antioxidant balance in the lung tissue of mice. In other words, the present study demonstrated that *Rosa canina* has remarkable antioxidant effects against paraquat induced oxidative damage.

**Keywords:** *Rosa canina L.*; Paraquat; Lung Injury; Antioxidant Effects

## اثر عصاره نسترن کوهی در برابر آسیب ریوی ناشی از پاراکوات

کیوان امیرشاهرخی\*

گروه فارماکولوژی، دانشکده داروسازی، دانشگاه علوم پزشکی اردبیل، اردبیل، ایران  
\* نویسنده مسئول. تلفن: ۰۴۵۳۳۵۲۲۴۳۷. فاکس: ۰۴۵۳۳۵۲۲۴۳۷. پست الکترونیک: amirshahrokhi@gmail.com

### چکیده

**زمینه و هدف:** پاراکوات یک علف کش سمی می باشد که در بسیاری از کشورها بطور وسیع استفاده می گردد. پاراکوات بطور اختصاصی در بافت ریه متمرکز شده و منجر به آسیب ریوی از طریق روندهای اکسیداتیو و التهابی می گردد. گیاه نسترن کوهی (*Rosa canina L.*) برای سالها به عنوان یک داروی گیاهی در سراسر دنیا استفاده شده است. نسترن کوهی عضوی از خانواده رزاسه بوده و در برابر اختلالات متعددی اثرات درمانی نشان می دهد که از طریق خواص آنتی اکسیدانی و ضد التهابی می باشد. هدف از این مطالعه بررسی اثر آنتی اکسیدانی میوه های نسترن کوهی بر روی آسیب ریوی ناشی از پاراکوات در مدل موشی می باشد.

**روش کار:** مطالعات حیوانی بر روی موش سوری نر جنس NMRI انجام گرفت. پاراکوات بصورت تک دوز (20 mg/kg) برای ایجاد آسیب ریوی در موش ها تزریق داخل صفاقی گردید. پس از تزریق پاراکوات، عصاره میوه های نسترن کوهی در دوزهای ۲۰۰ و ۴۰۰ mg/kg بصورت خوراکی به مدت چهار روز استفاده شد. موشهای تیمار شده، با موشهای نرمال بعنوان گروه کنترل مقایسه گردیدند. در انتهای مطالعه، نمونه های بافت ریه برای بررسیهای بیوشیمیایی جمع آوری شدند. **یافته ها:** نتایج نشان دادند که استفاده از پاراکوات باعث عدم تعادل اکسیدان-آنتی اکسیدان در بافت ریه گردید. درمان با نسترن کوهی سطوح آنتی اکسیدانی گلوتاتیون (GSH) و کاتالاز (CAT) را در بافت ریه در مقایسه با گروه پاراکوات افزایش و سطوح مالون دی آلدئید (MDA) و میلوپراکسیداز (MPO) را کاهش داد. **نتیجه گیری:** درمان موشهای مواجه یافته با پاراکوات بوسیله عصاره میوه های نسترن کوهی تعادل اکسیدان-آنتی اکسیدان را در بافت ریه موش بهبود بخشید. به بیان دیگر مطالعه حاضر ثابت کرد که نسترن کوهی اثرات آنتی اکسیدانی قابل توجهی در برابر آسیب اکسیداتیو پاراکوات دارد.

**واژه های کلیدی:** نسترن کوهی؛ پاراکوات؛ آسیب ریوی؛ اثرات آنتی اکسیدانی

دریافت: ۱۳۹۸/۷/۳۰ پذیرش: ۱۳۹۸/۹/۳۰

### مقدمه

مسمومیت با علف کش ها و سایر مواد شیمیایی کشاورزی یک مشکل عمده بهداشت عمومی در سطح دنیا می باشد. از سال ۱۹۸۰ ریسک قرارگیری در معرض علف کش ها رو به افزایش بوده است. پاراکوات یک علف کش غیر اختصاصی می باشد که برای اولین بار در سال ۱۸۸۲ به عنوان یک معرف احیا کننده ساخته و

خواص حشره کشی آن در سال ۱۹۵۰ شناخته شد. پاراکوات با نام شیمیایی 1,1'-dimethyl-4,4'-bipyridinium dichloride دارای سمیت بسیار بالایی بوده و بخاطر مسمومیت ویا سوء استفاده برای خودکشی یکی از مشکلات جدی بهداشتی در کشورها به ویژه کشورهای آسیایی می باشد. تخمین زده می شود هر ساله حدود ۲۰۰۰ مورد مسمومیت با

پیشرفت التهاب و فیبروز ریوی جلوگیری نمایند [۴-۲]. جهت یافتن درمانی موثر برای کاهش عوارض ناشی از مسمومیت با پاراکوات بویژه عوارض ریوی آن، مطالعات فراوانی انجام گرفته است. گیاهان دارویی بعنوان منبع مهم ترکیبات با خواص درمانی بیشترین مطالعات را در خصوص درمان مسمومیت با پاراکوات به خود اختصاص داده است [۹-۵]. با توجه به مکانیسم آسیب‌زایی سم پاراکوات می‌توان نتیجه گرفت که تمرکز اکثر مطالعات فوق بر روی یافتن ترکیباتی است که خواص آنتی‌اکسیدانی قوی داشته باشند.

نسترن کوهی (با نام علمی *Rosa canina L.*) گیاهی درختچه‌ای از خانواده رزاسه است که در بسیاری از مناطق دنیا از جمله در ایران رشد می‌کند. نسترن کوهی بعنوان یک گیاه دارویی در طب سنتی برای صدها سال در درمان بسیاری از بیماری‌ها استفاده شده است. طبق مطالعات انجام شده این گیاه برای پیشگیری و یا درمان بیماری‌هایی از قبیل عفونت‌ها، دیابت، اختلالات گوارشی مثل زخم معده، بیماری‌های التهابی مثل اوستئوآرتریت، دردهای مزمن، افزایش اوریک اسید، بیماری‌های پوستی مثل پسوریازیس، اختلالات تنفسی مثل آسم، برونشیت، سرفه و علائم سرماخوردگی موثر می‌باشد. مکانیسم‌هایی که برای اثرات درمانی نسترن کوهی در اختلالات فوق مطرح گردیده است عمدتاً دو خاصیت آنتی‌اکسیدانی و ضدالتهابی قوی آن می‌باشد. برای مصارف درمانی اکثر قسمت‌های گیاه نسترن کوهی از جمله برگ‌ها، گل‌ها و به‌ویژه میوه‌ها مورد استفاده قرار می‌گیرد [۱۴-۱۰]. نتایج یک مطالعه که اثر عصاره میوه نسترن کوهی بر روی نوتروفیل‌های ایزوله شده را بررسی کرده است، نشان داد که عصاره میوه نسترن کوهی که فاقد ویتامین C اما غنی از پروآنتوسیانیدین‌ها و فلاونوئیدها بود، توانست آنیون‌های سوپراکساید، هیپوکلریت سدیم و پراکسید هیدروژن ناشی از فعالیت بیش از حد نوتروفیل‌ها را کاهش دهد. این

پاراکوات اتفاق می‌افتد. میزان مرگ و میر ناشی از مسمومیت با پاراکوات بسیار بالا است و دوز تقریبی کشنده آن در یک فرد بزرگسال حدود ۳-۶ گرم می‌باشد. معمول‌ترین راه مسمومیت خوردن محلول غلیظ آن است که می‌تواند بطور تصادفی یا عمدی باشد. تماس پوستی نیز بخصوص اگر دارای زخم باشد می‌تواند باعث مسمومیت شدید گردد. برای جلوگیری از خوردن تصادفی، بسیاری از کارخانجات سازنده به آن مواد رنگی، مواد دارای بوی تند و مواد تهوع آور اضافه می‌کنند [۲،۱].

پاراکوات در بافت‌هایی که دارای جریان خون بالایی هستند مثل ریه‌ها، کلیه‌ها و کبد توزیع می‌شود. غلظت پاراکوات در پارانشیم ریه بدلیل جذب فعال آن ۳۰-۲۰ برابر غلظت پلاسما می‌باشد. ریه هدف عمده سم پاراکوات بوده و نارسایی تنفسی ناشی از آن متداول‌ترین علت مرگ می‌باشد. مکانیسم آسیب بافتی ناشی از پاراکوات بدین صورت می‌باشد که این سم در حضور NADPH به رادیکال‌های پاراکوات تبدیل می‌شود. سپس رادیکال‌های پاراکوات با اکسیژن واکنش داده و آنیون سوپراکساید ( $O_2^-$ ) تولید می‌کنند. مقدار بیش از حد آنیون‌های سوپراکساید باعث تشکیل آنیون‌های آزاد هیدروکسیل ( $OH^-$ ) شده و از طریق پراکسیداسیون لیپیدی و مهار آنزیم‌های ضروری سلول‌ها منجر به از بین رفتن سلول‌ها می‌گردد. تشخیص زودهنگام مسمومیت بسیار مهم بوده و اقدامات درمانی هرچه زودتر باید آغاز گردد. اولین اقدام درمانی در مسمومین با پاراکوات تجویز شارکول فعال (۱-۲g/kg) و سوربیتول ۷۰٪ می‌باشد. اقدامات حمایتی دیگر شامل کنترل مایع، الکترولیت‌ها و درد بیمار می‌باشد. برای سم پاراکوات هیچ آنتی‌دوت موثری وجود ندارد. متخصصین داروهای آنتی‌اکسیدان مختلفی برای این بیماران استفاده کرده‌اند از جمله: ویتامین E و C در دوزهای بالا، N-استیل سیستئین و کورتیکواستروئیدها. ترکیب سایکلو فسفامید و یک کورتیکواستروئید می‌تواند از

مطالعه تاییدکننده اثر ضدالتهابی غیرمستقیم عصاره میوه نسترن کوهی می‌باشد [۱۵]. مطالعه دیگری که اثر میوه نسترن کوهی را بر روی سلول‌های سرطانی کولون انسان بررسی کرده است، نشان داد که این گیاه می‌تواند سیکل سلولی سلول‌های سرطانی را دچار اختلال کرده و باعث مرگ آنها گردد. مکانیسم پیشنهاد شده برای این اثر داشتن خاصیت آنتی‌اکسیدانی، ضد تمایز سلولی و تحریک آپوپتوزیس در سلول‌های سرطانی می‌باشد. مطالعه مذکور خواص فوق‌را مدیون ویتامین C، فلاونوئیدها و پلی‌فنول‌های موجود در میوه نسترن کوهی دانسته است [۱۶].

با توجه به مطالب ارائه شده در مورد مکانیسم آسیب‌زایی مسمومیت با پاراکوات، هدف از مطالعه حاضر بررسی اثرات آنتی‌اکسیدانی عصاره میوه‌های نسترن کوهی برای کاهش عوارض ریوی سم پاراکوات در موش سوری می‌باشد. در این مطالعه فاکتورهای اکسیدان و آنتی‌اکسیدان در بافت ریه مورد بررسی قرار گرفت.

## روش کار

کد اخلاق مطالعه IR.ARUMS.REC.1398.508 می‌باشد.

## آماده سازی عصاره گیاه

ابتدا میوه‌های خشک شده گیاه نسترن کوهی بوسیله دستگاه خردکن برقی کاملاً به شکل پودر درآورده شد. مقدار مشخصی از پودر میوه‌های گیاه در حلال حلال آبی الکلی ریخته و کاملاً مخلوط گردید. حلال هیدرو الکلی مذکور دارای ۷۰ درصد آب و ۳۰ درصد متانول می‌باشد. مخلوط پودر میوه گیاه با حلال آبی- متانولی در داخل قیف‌های مخروطی مخصوص جداسازی ریخته و به مدت یک شبانه روز در شرایط تاریک و خنک قرار داده شد. در این شرایط ترکیبات موثره موجود در گیاه وارد حلال می‌شود. با باز کردن شیر پایین قیف مخروطی، حلال حاوی عصاره گیاه

جمع‌آوری شده و از کاغذ صافی عبور داده شد. محلول بدست آمده در داخل یک بالن ریخته شده و به دستگاه روتاری جهت عصاره‌گیری<sup>۱</sup> متصل شد. پس از تنظیم دما و سرعت چرخش بالن حاوی حلال و عصاره، دستگاه روتاری به چیلر متصل گردید. پس از ۴ تا ۵ ساعت عصاره میوه نسترن کوهی به صورت شیرابه چسبناکی که حاوی ترکیبات شیمیایی و موثره این گیاه می‌باشد بدست آمد. عصاره حاصله که کاملاً محلول در آب می‌باشد جهت انجام آزمایشات بر روی موش سوری استفاده گردید.

## طرح آزمایش

در این مطالعه آزمایشات بر روی موش‌های سوری جنس نر گونه NMRI انجام گرفت. تعداد ۲۰ عدد موش با وزن ۲۵-۳۰ گرم به چهار گروه به ترتیب زیر تقسیم شد (n=۵).

۱- گروه کنترل نرمال، دریافت کننده نرمال سالی. ۲- گروه پاراکوات، دریافت کننده پاراکوات (۲۰ mg/kg) تک دوز، تزریق داخل صفاقی). ۳- گروه درمانی اول، دریافت کننده پاراکوات (۲۰ mg/kg) تک دوز، تزریق داخل صفاقی) و عصاره گیاه (۲۰۰ mg/kg/day، خوراکی، بمدت ۴ روز). ۴- گروه درمانی دوم، دریافت کننده پاراکوات (۲۰ mg/kg) تک دوز، تزریق داخل صفاقی) و عصاره گیاه (۴۰۰ mg/kg/day، خوراکی، بمدت ۴ روز).

عصاره میوه نسترن کوهی در دو دوز مختلف (۲۰۰ و ۴۰۰ mg/kg) استفاده گردیدند که بر اساس مطالعه قبلی ما انتخاب شدند [۱۰]. دوز پاراکوات نیز بر اساس مطالعه قبلی (۲۰ mg/kg) انتخاب گردید [۴]. در روز اول پاراکوات بصورت تک دوز تزریق شد و عصاره گیاه بصورت خوراکی (محلول در آب) از روز اول تا چهارم هر روز یک نوبت استفاده گردید. پس از اتمام آزمایش، در روز پنجم موش‌ها در هر چهار گروه با کتامین (۱۰۰ mg/kg) و زایلازین (۱۰ mg/kg)

<sup>1</sup> Rotary Evaporator

در هر نمونه بر حسب  $\text{mU/mg tissue}$  بیان گردید. طبق تعریف هر یک واحد MPO مقداری از آن می باشد که برای شکستن ۱ میکرومول پراکسید هیدروژن در مدت زمان ۱ دقیقه در دمای اتاق لازم است.

#### اندازه گیری GSH

در حدود ۵۰ میکرولیتر از نمونه با ۵۰ میکرولیتر تری کلوروآستیک اسید (۱۰٪) مخلوط شده و سانتریفیوژ شدند تا پروتئین اضافی جدا گردد. نمونه حاصله با حدود ۱۵۰ میکرولیتر محلولی بنام ۵-۵-دی تیوبیس-۲-نیتروبنزویک اسید (DTNB) با غلظت ۱ میلی مول مخلوط گردید. گلوپتایون موجود در نمونه با DTNB واکنش داده و دچار تغییر رنگ گردید. شدت رنگ حاصله در طول موج ۴۱۲ نانومتر بوسیله دستگاه Microplate Reader خوانده شد. مقدار GSH موجود در هر نمونه بر حسب  $\mu\text{M/mg tissue}$  بیان گردید.

#### اندازه گیری CAT

اندازه گیری آنزیم کاتالاز به روش Aebi انجام گرفت [۱۷]. ابتدا ۰/۵ml بافر فسفات (۵۰ میلی مول با pH ۷) به یک کووت ریخته شد و سپس ۱۰ میکرولیتر از نمونه به آن اضافه گردید. واکنش با افزودن ۰/۵ml هیدروژن پراکساید (۳۰ میلی مول) شروع می شود. تغییر جذب در طول موج ۲۴۰ نانومتر بوسیله یک دستگاه اسپکتروفوتومتر اندازه گیری شد. یک واحد فعالیت آنزیم CAT معادل مقدار آنزیمی است که بتواند ۱ میلی مول هیدروژن پراکساید را در مدت یک دقیقه تجزیه نماید. نتایج بر اساس میلی واحد آنزیم CAT در یک دقیقه به ازای میلی گرم بافت بیان گردید. ( $\text{mU/min/mg tissue}$ )

#### تجزیه و تحلیل آماری

نتایج بصورت میانگین  $\pm$  خطای استاندارد<sup>۱</sup> بیان شدند. تجزیه و تحلیل آماری با استفاده از روش ANOVA

بهبوش شده و بافت ریه آنها بطور کامل جدا گردید. بافت های ریه ابتدا در داخل نرمال سالین شستشو داده شده و سپس جهت بررسی های بیوشیمیایی در داخل فریزر با دمای منفی ۷۰ درجه سلسیوس نگهداری شدند.

#### آماده سازی نمونه های بافتی

بافت های ریه جدا شده از موش ها در حجم مشخصی از بافر Trizma-HCl (۲۰۰ mg بافت در ۱ ml بافر) بوسیله یک هموژنایزر هموژن گردیدند. سپس نمونه ها در دمای ۴ درجه سلسیوس سانتریفیوژ شده و مایع رویی آنها جدا گردید. نمونه های سوپرناتانت جهت اندازه گیری فاکتورهای بیوشیمیایی مورد نظر مورد استفاده قرار گرفتند.

#### اندازه گیری MDA

در داخل یک میکروتیوب در حدود ۱۰۰ میکرولیتر از نمونه با ۱۰۰ میکرولیتر تری کلوروآستیک اسید (۲۰٪) و ۱۰۰ میکرولیتر محلول تیوباریتوریک اسید (TBA) با غلظت ۵۰ میلی مول مخلوط گردید. مخلوط حاصل در دمای ۹۵ درجه سلسیوس به مدت یک ساعت حرارت داده شد. به تدریج MDA موجود در نمونه با TBA ماده واکنش داده و محلول به رنگ صورتی و یا متمایل به قرمز در می آید. محصول واکنش به مدت ۵ دقیقه سانتریفیوژ شده و مایع رویی آن جدا و در میکروپلیت ریخته شد. شدت رنگ حاصله در طول موج ۵۳۲ نانومتر خوانده شد و مقدار MDA موجود در هر نمونه بر حسب  $\text{nM/mg tissue}$  بیان گردید.

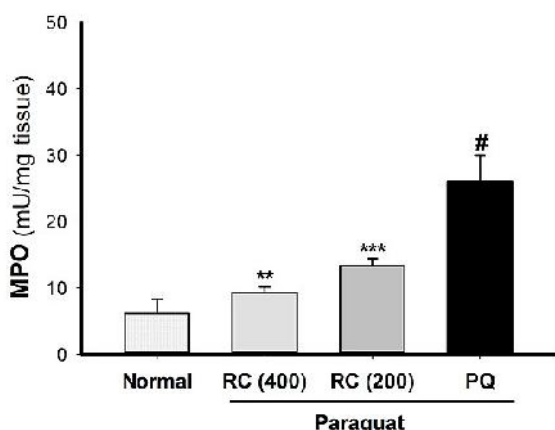
#### اندازه گیری MPO

در حدود ۵۰ میکرولیتر از نمونه با ۵۰ میکرولیتر محلول تترامتوکسی بنزیدین (TMB) با غلظت ۷/۵mM در حلال دی متیل سولفو کساید مخلوط گردید. واکنش با افزودن ۱۰۰ میکرولیتر محلول پراکسید هیدروژن (با غلظت ۱/۵Mm در بافر فسفات) آغاز گردید. در طی این واکنش یک رنگ متمایل آبی بدست می آید که شدت آن در طول موج ۳۷۰ نانومتر خوانده شد. میزان MPO موجود

<sup>1</sup> Mean  $\pm$  Standard Error

**اثر نسترین کوهی بر میزان میلوپراکسیداز (MPO) بافت ریه**

تزریق پاراکوات (۲۰ mg/kg) به موش‌ها توانست میزان MPO موجود در بافت ریه موش را به میزان قابل توجهی در مقایسه با گروه کنترل نرمال افزایش دهد ( $p < 0.001$ ) (شکل ۲). استفاده از عصاره نسترین کوهی به مدت چهار روز با دوز ۴۰۰ mg/kg مانع از افزایش سطح MPO بافت ریه در مقایسه با گروه پاراکوات (PQ) شد ( $p < 0.001$ ). همانطور که در شکل ۲ مشاهده می‌شود مشابه همین اثر در گروه دریافت‌کننده نسترین کوهی با دوز ۲۰۰ mg/kg دیده می‌شود که دارای تفاوت معنی‌دار با گروه پاراکوات (PQ) می‌باشد ( $p = 0.008$ ).



شکل ۲. میزان MPO موجود در بافت ریه در موش‌های گروه کنترل نرمال، پاراکوات (PQ)، نسترین کوهی با دوز ۴۰۰ mg/kg (RC 400) و نسترین کوهی با دوز ۲۰۰ mg/kg (RC 200). استفاده از سم پاراکوات باعث افزایش معنی‌دار سطح MPO بافت ریه گردید و درمان با عصاره میوه نسترین کوهی در هر دو گروه RC 400 و RC 200 توانست سطح MPO را کاهش دهد. #  $p < 0.001$  در مقایسه با گروه RC 400 و RC 200. \*\*  $p < 0.01$  و \*\*\*  $p < 0.001$  در مقایسه با گروه PQ.

**اثر نسترین کوهی بر میزان گلوپتایون (GSH) بافت ریه**

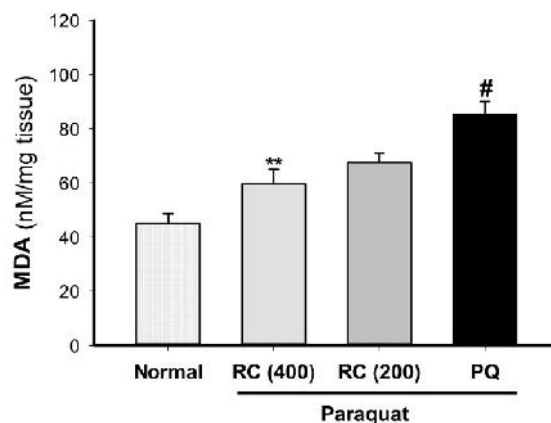
همانطور که در شکل ۳ مشاهده می‌شود تزریق پاراکوات (۲۰ mg/kg) به موش‌ها توانست میزان GSH موجود در بافت ریه موش را به میزان

یک طرفه و آزمون توکی<sup>۱</sup> انجام گرفت. تفاوت بین گروه‌ها زمانی معنادار در نظر گرفته شدند که  $p < 0.05$  بود.

**یافته‌ها**

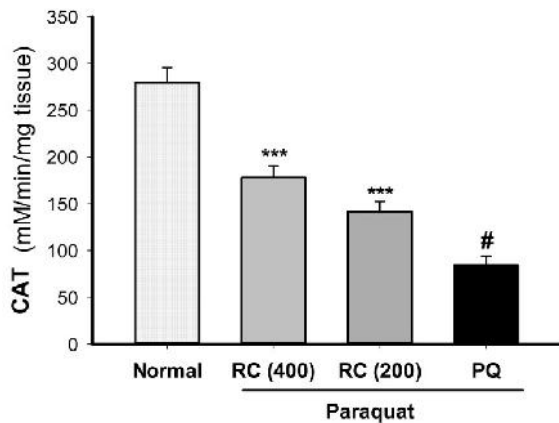
**اثر نسترین کوهی بر میزان مالون دی آلدهاید (MDA) بافت ریه**

در گروه پاراکوات (PQ) تزریق سم پاراکوات (۲۰ mg/kg) به موش‌ها توانست سطح MDA در بافت ریه را نسبت به گروه کنترل نرمال بطور معنی‌داری افزایش دهد ( $p < 0.001$ ) (شکل ۱). مصرف عصاره گیاه نسترین کوهی در دوز ۴۰۰ mg/kg به مدت چهار روز مانع از این افزایش در بافت ریه موش‌ها گردید ( $p < 0.001$ ). اثر عصاره نسترین کوهی در دوز ۲۰۰ mg/kg بر روی میزان MDA بافت ریه در مقایسه با گروه پاراکوات (PQ) از نظر آماری معنی‌دار نبود ( $p = 0.092$ ).



شکل ۱. میزان MDA موجود در بافت ریه در موش‌های گروه کنترل نرمال، پاراکوات (PQ)، نسترین کوهی با دوز ۴۰۰ mg/kg (RC 400) و نسترین کوهی با دوز ۲۰۰ mg/kg (RC 200). استفاده از سم پاراکوات باعث افزایش معنی‌دار سطح MDA گردید و درمان با عصاره میوه نسترین کوهی در گروه RC 400 توانست سطح MDA بافت ریه را کاهش دهد. #  $p < 0.001$  در مقایسه با گروه نرمال. \*\*  $p < 0.01$  در مقایسه با گروه RC 400.

<sup>1</sup> Tukey

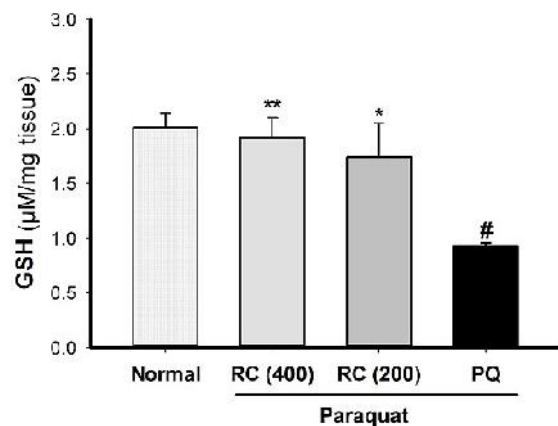


شکل ۴. میزان CAT موجود در بافت ریه در موش‌های گروه کنترل نرمال، پاراکوات (PQ)، نسترن کوهی با دوز ۴۰۰ mg/kg (RC 400) و نسترن کوهی با دوز ۲۰۰ mg/kg (RC 200). تزریق سم پاراکوات با دوز ۲۰ mg/kg باعث کاهش معنی دار سطح CAT گردید و درمان با عصاره میوه نسترن کوهی در هر دو گروه RC 400 و RC 200 توانست سطح CAT را افزایش دهد. #  $p < 0.001$  در مقایسه با گروه نرمال. \*\*\*  $p < 0.01$  در مقایسه با گروه RC 400 و RC 200 در مقایسه با گروه PQ

#### بحث

آسیب ریوی جدی‌ترین عارضه مسمومیت با سم پاراکوات می‌باشد که در بسیاری از موارد می‌تواند منجر به مرگ بیمار گردد. پاراکوات اثرات سمی و خطرناک خود را از طریق واکنش‌های اکسیداسیون و متعاقب آن واکنش‌های التهابی بروز می‌دهد. پاراکوات از نظر ساختاری یک مولکول دارای آمونیوم چهارظرفیتی می‌باشد که در داخل سلول‌ها با مولکول اکسیژن واکنش داده و باعث تولید رادیکال‌های آزاد اکسیژن (ROS)<sup>۱</sup> شامل آنیون سوپراکساید ( $O_2^-$ ), هیدروژن پراکساید ( $H_2O_2$ ), رادیکال آزاد هیدروکسیل (HO) و پراکسی نیتریت ( $ONOO^-$ ) می‌شود. از نظر واکنش‌پذیری این رادیکال‌های سمی بسیار فعال بوده و می‌توانند با بسیاری از ترکیبات سلول واکنش داده و در نتیجه به قسمت‌های مختلف سلول آسیب بزنند [۱۸،۵]. رادیکال‌های آزاد می‌توانند با اسیدهای چرب غیر اشباع و لیپوپروتئین‌های موجود در غشای سلول‌های بدن واکنش داده و باعث واکنشی

قابل توجهی در مقایسه با گروه کنترل نرمال کاهش دهد ( $p = 0.005$ ). در حالی که استفاده از عصاره نسترن کوهی به مدت چهار روز بصورت خوراکی با دوز ۴۰۰ mg/kg مانع از کاهش سطح GSH بافت ریه در مقایسه با گروه پاراکوات (PQ) شد ( $p = 0.01$ ). موش‌های دریافت کننده نسترن کوهی با دوز ۲۰۰ mg/kg نیز دارای سطح بالاتری نسبت به گروه پاراکوات (PQ) بودند که از نظر آماری معنادار بود ( $p = 0.037$ ).



شکل ۳. میزان GSH موجود در بافت ریه در موش‌های گروه کنترل نرمال، پاراکوات (PQ)، نسترن کوهی با دوز ۴۰۰ mg/kg (RC 400) و نسترن کوهی با دوز ۲۰۰ mg/kg (RC 200). تزریق سم پاراکوات با دوز ۲۰ mg/kg باعث کاهش معنی دار سطح GSH گردید و درمان با عصاره میوه نسترن کوهی در هر دو گروه RC 400 و RC 200 توانست سطح GSH را افزایش دهد. #  $p < 0.01$  در مقایسه با گروه نرمال. \*\*  $p < 0.01$  و \*  $p < 0.05$  در مقایسه با گروه RC 400 و RC 200 در مقایسه با گروه PQ.

**اثر نسترن کوهی بر میزان کاتالاز (CAT) بافت ریه**  
اندازه‌گیری فعالیت آنزیم CAT بافت ریه موش‌ها نشان داد که پاراکوات باعث کاهش بارز CAT نسبت به گروه کنترل نرمال می‌گردد ( $p < 0.001$ ) (شکل ۴). درمان موش‌ها با عصاره نسترن کوهی در هر دو دوز ۴۰۰ mg/kg و ۲۰۰ mg/kg به مدت چهار روز توانست سطح آنزیم CAT را در بافت ریه بطور کاملاً معناداری افزایش دهد ( $p < 0.001$ ).

<sup>1</sup> Reactive Oxygen Radicals = ROS

آنزیم پراکسیداز است که در گرانول‌های نوتروفیل‌ها وجود دارد و به محض فعال‌شدن نوتروفیل‌ها در اثر محرک‌های التهابی، MPO آزاد می‌گردد. این آنزیم می‌تواند باعث تولید هیپوکلروس اسید (HOCl) شود که ماده اخیر یک اکسیدکننده قوی بوده و می‌تواند باعث آسیب بافتی در طی روند اکسیداتیو استرس و التهاب گردد. نتایج مطالعات نشان داده که میزان MPO در بافت‌های مختلف در طی مسمومیت با سم پاراکوات افزایش می‌یابد [۲۳، ۲۲، ۵]. در مطالعه حاضر نیز اندازه‌گیری سطح MPO در بافت ریه موش‌هایی که در معرض پاراکوات بوده اند نشان داد که میزان آن افزایش یافته است. درمان این موش‌ها با عصاره نسترن کوهی توانست باعث کاهش سطح MPO گردد. این یافته ثابت می‌نماید که گیاه نسترن کوهی دارای اثرات ضد اینفیلتراسیون نوتروفیلی بوده و به نوعی خاصیت ضد التهابی از خود نشان می‌دهد. همچنین می‌توان این یافته را با نتیجه یک مطالعه دیگر که بر روی نوتروفیل‌های ایزوله شده انجام گرفته است، مقایسه کرد. در این مطالعه ثابت شده است که میوه نسترن کوهی که غنی از پروآنتوسیانیدین‌ها و فلاونوئیدها می‌باشد، توانست محصول فعالیت بیش از حد نوتروفیل‌ها یعنی تولید بیش از حد رادیکال‌های واکنش پذیر اکسیژن را کاهش دهد [۱۵].

مهمترین سیستم دفاعی و آنتی‌اکسیدانی بدن برای حذف ROS و حمایت سلول‌ها در برابر آسیب ناشی آنها، عبارتند از گلوتاتیون احیا شده (GSH) و آنزیم کاتالاز (CAT). می‌توان میزان فعالیت GSH و CAT را به عنوان معیار تعادل اکسیدان- آنتی‌اکسیدان یک بافت در نظر گرفت. گلوتاتیون یک پپتید دارای گروه تیول در ساختار خود می‌باشد و مهمترین آنتی‌اکسیدان داخل سلولی محسوب می‌گردد. در طی فرایند اکسیداتیو، GSH تبدیل به فرم گلوتاتیون دی‌سولفاید GSSG شده و در اثر این تبدیل رادیکال‌های آزاد را خنثی می‌کند. گلوتاتیون نقش مهمی در حفاظت از DNA سلول‌ها، خنثی کردن

بنام Lipid Peroxidation گردند. اکسیداسیون لیپیدی سلول‌ها توسط پاراکوات مهمترین مرحله از سمیت پاراکوات در پستانداران محسوب می‌شود [۳]. مهمترین فاکتور بیوشیمیایی فرایند لیپید پراکسیداسیون، ترکیبی بنام مالون دی‌آلدهید (MDA) می‌باشد. ثابت شده است که پاراکوات می‌تواند باعث افزایش میزان MDA در بسیاری از بافت‌ها از جمله در ریه گردد [۱۹، ۵، ۴]. مطالعه حاضر نشان داد که پاراکوات باعث افزایش سطح MDA در بافت ریه شده است. درمان موش‌های در معرض پاراکوات بوسیله عصاره نسترن کوهی توانست میزان MDA ناشی از پاراکوات را بطور قابل توجهی کاهش دهد. با توجه به اینکه میزان MDA مبین میزان حمله ROS به سلول‌ها می‌باشد بنابراین این یافته نشان‌دهنده اثر آنتی‌اکسیدانی قوی گیاه نسترن کوهی می‌باشد. به عبارت دیگر این گیاه دارای این قابلیت است که غشای سلول‌های ریوی را در مقابل آسیب لیپید پراکسیداسیون ناشی از پاراکوات حفاظت نماید. نتیجه‌گیری فوق با یافته مطالعات دیگران که کاهش میزان MDA در اثر مصرف عصاره گیاه نسترن کوهی را نشان داده اند، هماهنگ می‌باشد. در این مطالعات ثابت شده است که این گیاه بطور قابل‌توجهی میزان آسیب لیپید پراکسیداسیون به سلول‌ها را کاهش می‌دهد [۲۱، ۲۰].

مطالعات نشان داده‌اند که فرایند التهاب در پیشرفت آسیب ریوی ناشی از پاراکوات دارای نقش مهمی می‌باشد. در طی التهاب بافت ریه، نوتروفیل‌های فعال‌شده از سیستم جریان خون ریه وارد فضای بین سلولی و آلوئول‌های ریوی شده<sup>۱</sup> و با آزادسازی مدیاتورهای التهابی و نیز ROS باعث تشدید آسیب ریوی بیمار می‌شوند. یکی از مهمترین مارکرهای بیوشیمیایی اینفیلتراسیون نوتروفیل‌ها، میلو پراکسیداز (MPO) می‌باشد. میلو پراکسیداز در واقع یک نوع

<sup>1</sup> Neutrophil Infiltration



عصاره گیاه نسترن کوهی را نشان داده اند، هماهنگ می باشد [۲۵،۲۱،۱۰].

### نتیجه گیری

نتایج حاصل از مطالعه حاضر نشان می دهد که عصاره میوه نسترن کوهی می تواند آسیب ریوی ناشی از سم پاراکوات را کاهش دهد. به نظر می آید گیاه نسترن کوهی با افزایش آنتی اکسیدان های سلولی (GSH و CAT)، کاهش فرایند لیپید پراکسیداسیون (MDA) و اینفیلتراسیون نوتروفیل ها (MPO) توانست سلول های ریوی را در برابر پاراکوات حفاظت نماید. با توجه به محدودیت های مطالعه حاضر، پیشنهاد می گردد برای اثبات کامل مکانیسم اثر درمانی نسترن کوهی در مقابل آسیب ریوی پاراکوات، مطالعات پاتولوژیک بافت ریه و بررسی های فاکتورهای التهابی نیز در مطالعات آینده مد نظر قرار گیرد. در نهایت با توجه به مطالعات دیگران و پژوهش حاضر می توان توصیه نمود که میوه نسترن کوهی نه تنها به عنوان ماده غذایی بلکه به عنوان یک گیاه دارویی می تواند در اختلالات متعدد از جمله مسمومیت خفیف با سم پاراکوات استفاده گردد.

سموم و متابولیزه کردن داروها دارد. کاتالاز یک آنزیم درون سلولی مهم می باشد و هیدروژن پراکساید را که خاصیت اکسیدکنندگی بسیار قوی دارد شکسته و تبدیل به مولکول های آب و اکسیژن می نماید. بنابراین فعالیت GSH و CAT می تواند از فرایندهای تخریبی اکسیداتیو مثل لیپید پراکسیداسیون در بافت های مختلف جلوگیری نماید [۴]. گزارش شده است که میزان GSH و CAT در بافت ها در طی مسمومیت با پاراکوات کاهش و در طی درمان افزایش می یابد [۴،۵،۶،۱۹،۲۴]. در مطالعه حاضر نیز پاراکوات باعث کاهش سطوح GSH و CAT در بافت ریه گردید. علت کاهش آنها را می توان چنین توجیه نمود که آنتی اکسیدان های فوق برای خنثی سازی رادیکال های آزاد و ترکیبات سمی ناشی از پاراکوات مصرف شده اند. درمان موش ها با عصاره نسترن کوهی نشان داد که سطوح GSH و CAT بافت ریه نسبت به گروه پاراکوات افزایش یافته است. بنابراین می توان نتیجه گرفت که گیاه نسترن کوهی می تواند توانایی آنتی اکسیدانی سلول ها را افزایش داده و تعادل اکسیدان- آنتی اکسیدان را بهبود بخشد. نتیجه گیری فوق با یافته مطالعات دیگر که افزایش سطوح GSH و CAT در اثر مصرف

### References

- 1- Yanling W, Duo G, Zuojun G, Zhongqiang S, Yankai W, Shan L, Hongying C, et al. Radiomics nomogram analyses for differentiating pneumonia and acute paraquat lung injury. *Sci Rep*. 2019 Oct;9(1):15029.
- 2- Sittipunt C. Paraquat poisoning. *Respir Care*. 2005 Mar;50(3):383-5.
- 3- Gawarammana IB, Buckley NA. Medical management of paraquat ingestion. *Br J Clin Pharmacol*. 2011 Nov;72(5):745-57.
- 4- Amirshahrokhi K, Khalili AR. Carvedilol attenuates paraquat-induced lung injury by inhibition of proinflammatory cytokines, chemokine MCP-1, NF- B activation and oxidative stress mediators. *Cytokine*. 2016 Dec;88:144-153.
- 5- Amirshahrokhi K, Bohlooli S. Effect of methylsulfonylmethane on paraquat-induced acute lung and liver injury in mice. *Inflammation*. 2013 Oct;36(5):1111-21.
- 6- Novaes RD, Gonçalves RV, Cupertino MC, Marques DC, Rosa DD, Peluzio Mdo C, et al. Bark extract of *Bathysa cuspidata* attenuates extra-pulmonary acute lung injury induced by paraquat and reduces mortality in rats. *Int J Exp Pathol*. 2012 Jun;93(3):225-33.
- 7- Schapochnik A, da Silva MR, Leal MP, Esteves J, Hebeda CB, Sandri S, et al. Vitamin D treatment abrogates the inflammatory response in paraquat-induced lung fibrosis. *Toxicol Appl Pharmacol*. 2018 Sep;355:60-67.

- 8- Jiang Y, Yang W, Gui S. Procyanidin B2 protects rats from paraquat-induced acute lung injury by inhibiting NLRP3 inflammasome activation. *Immunobiology*. 2018 Oct;223(10):555-561.
- 9- Li GP, Yang H, Zong SB, Liu Q, Li L, Xu ZL, et al. Diterpene ginkgolides meglumine injection protects against paraquat-induced lung injury and pulmonary fibrosis in rats. *Biomed Pharmacother*. 2018 Mar;99:746-754.
- 10- Amirshahrokhi K. Protective Effect of Rosa Canina against Gastric Ulcer Induced by NSAIDs. *Journal of Ardabil University of Medical Sciences*, 2019 Jun;19(2) 216-226. [Full text in Persian]
- 11- Gruenwald J, Uebelhack R, Moré MI. Rosa canina - Rose hip pharmacological ingredients and molecular mechanics counteracting osteoarthritis - A systematic review. *Phytomedicine*. 2019 Jul;60:152958.
- 12- Javanmard M, Asadi-Gharneh HA, Nikneshan P. Characterization of biochemical traits of dog rose (*Rosa canina* L.) ecotypes in the central part of Iran. *Nat Prod Res*. 2018 Jul;32(14):1738-1743.
- 13- Kikuchi H, Kogure S, Arai R, Saino K, Ohkubo A, Tsuda T, et al. Rosehip inhibits xanthine oxidase activity and reduces serum urate levels in a mouse model of hyperuricemia. *Biomed Rep*. 2017 May;6(5):539-544.
- 14- Taghizadeh M, Rashidi AA, Taherian AA, Vakili Z, Sajad Sajadian M, Ghardashi M. Antidiabetic and Antihyperlipidemic Effects of Ethanol Extract of Rosa canina L. fruit on Diabetic Rats: An Experimental Study With Histopathological Evaluations. *J Evid Based Complementary Altern Med*. 2016 Oct;21(4):NP25-30.
- 15- Daels-Rakotoarison DA, Gressier B, Trotin F, Brunet C, Luyckx M, Dine T, et al. Effects of *Rosa canina* fruit extract on neutrophil respiratory burst. *Phytother Res*. 2002 Mar;16(2):157-61.
- 16- Jiménez S, Gascón S, Luquin A, Laguna M, Ancin-Azpilicueta C, Rodríguez-Yoldi MJ. *Rosa canina* Extracts Have Antiproliferative and Antioxidant Effects on Caco-2 Human Colon Cancer. *PLoS One*. 2016 Jul 28;11(7):e0159136.
- 17- Aebi H. Catalase in vitro. *Methods Enzymol*. 1984 105: 121–126.
- 18- Morán, J.M., M.A. Ortiz-Ortiz, L.M. Ruiz-Mesa, and J.M. Fuentes. Nitric oxide in paraquat-mediated toxicity: a review. *J Biochem Mol Toxicol*. 2010;24: 402–409.
- 19- El-Aarag B, Magdy M, AlAjmi MF, Khalifa SAM, El-Seedi HR. Melittin exerts beneficial effects on paraquat-induced lung injuries in mice by modifying oxidative stress and apoptosis. *Molecules*. 2019 Apr 16;24(8). pii: E1498.
- 20- Sadeghi H, Hosseinzadeh S, Akbartabar Touri M, Ghavamzadeh M, Jafari Barmak M, Sayahi M, et al. Hepatoprotective effect of Rosa canina fruit extract against carbon tetrachloride induced hepatotoxicity in rat. *Avicenna J Phytomed*. 2016 Mar-Apr;6(2):181-8.
- 21- Sadigh-Eteghad S, Tayefi-Nasrabadi H, Aghdam Z, Zarredar H, Shanehbandi D, Khayyat L, et al. Rosa canina L. Fruit Hydro-Alcoholic Extract Effects on Some Immunological and Biochemical Parameters in Rats. *Bioimpacts*. 2011;1(4):219-24.
- 22- R.J. Dinis-Oliveira, C. Sousa, F. Remião, J.A. Duarte, R. Ferreira, A. Sánchez Navarro, et al. Sodium salicylate prevents paraquat-induced apoptosis in the rat lung. *Free Radic. Biol. Med*. 2007 Jul 1;43(1):48-61.
- 23- Zhi, Q., H. Sun, X. Qian, and L. Yang. Edaravone, a novel antidote against lung injury and pulmonary fibrosis induced by paraquat? *International Immunopharmacology* 2011 Jan;11(1): 96–102.
- 24- Rodrigues da Silva M, Schapochnik A, Peres Leal M, Esteves J, Bichels Hebeda C, Sandri S, et al. Beneficial effects of ascorbic acid to treat lung fibrosis induced by paraquat. *PLoS One*. 2018 Nov 5;13(11):e0205535.
- 25- Soualeh N, Stiévenard A, Baudelaire E, Soulimani R, Bouayed J. Improvement of cytoprotective and antioxidant activity of *Rosa canina* L. and *Salix alba* L. by controlled differential sieving process against H<sub>2</sub>O<sub>2</sub>-induced oxidative stress in mouse primary splenocytes. *Int J Vitam Nutr Res*. 2017 May;87(3-4):191-200.