

## نقش وسایل حفاظت‌کننده رکتوم در پرتودرمانی پس از جراحی پروستاتکتومی رادیکال: یک مقاله مروری

## چکیده

دریافت: ۱۴۰۱/۰۹/۲۹ ویرایش: ۱۴۰۱/۱۰/۰۷ پذیرش: ۱۴۰۱/۱۱/۲۳ آنلاین: ۱۴۰۱/۱۲/۰۱

پرتودرمانی کمکی یا نجات‌دهنده می‌تواند عود بیوشیمیایی پس از جراحی پروستاتکتومی رادیکال را کنترل کند و خطر ابتلا به متاستازهای دوردست را کاهش دهد. افزایش دوز پرتودرمانی پس از جراحی پروستاتکتومی رادیکال می‌تواند منجر به بهبود بقا بدون عود بیوشیمیایی شود. در دهه‌های اخیر، علیرغم پیشرفت‌های ایجاد شده در پرتودرمانی، به‌علت نزدیکی آناتومیکی پروستات یا بستر پروستات با رکتوم، سمیت و عوارض رکتومی ناشی از پرتودرمانی مهمترین فاکتور محدودکننده افزایش دوز می‌باشند. از این‌رو، چندین وسایل حفاظت‌کننده رکتومی شامل بالون‌های داخل رکتومی، مواد جداکننده پروستات از رکتوم همانند هیدروژل SpaceOAR و پروب دورکننده رکتوم برای افزایش فاصله بین پروستات و رکتوم ساخته شده‌اند تا دوز دریافتی رکتوم و عوارض رکتوم را کاهش دهند. در دهه‌ی اخیر مطالعات متعددی این وسایل را در پرتودرمانی پس از جراحی پروستاتکتومی رادیکال بکار گرفتند. بنابراین هدف از این مطالعه مروری غیرنظامی ارزیابی اثر وسایل حفاظت‌کننده رکتومی بر پارامترهای دوزحجم رکتوم و آنوس، عوارض رکتومی ناشی از پرتودرمانی و همچنین حرکت بستر پروستات در پرتودرمانی پس از جراحی پروستاتکتومی رادیکال می‌باشد. نتایج نشان می‌دهد که اگرچه بالون‌های داخل رکتومی می‌توانند منجر به پایداری در موقعیت حجم هدف شوند، اما دوز دریافتی رکتوم، به‌ویژه قسمت قدامی رکتوم را کاهش نمی‌دهند. پروب دورکننده رکتوم و هیدروژل SpaceOAR می‌توانند دوز دریافتی رکتوم را کاهش دهند اما مطالعات بیشتری برای بررسی کارایی این وسایل در کاهش عوارض رکتومی ناشی از پرتودرمانی پس از پروستاتکتومی رادیکال لازم می‌باشد.

**کلمات کلیدی:** پروستاتکتومی، سرطان پروستات، رادیوتراپی، رکتوم.

آرزو محرابیان<sup>۱</sup>، حامد غفاری<sup>۲</sup>، سهیلا رفاهی<sup>۳</sup>، محمد حق پرست<sup>۴</sup>، ابوالحسن رضاییان<sup>۵\*</sup>

۱- گروه رادیوتراپی و انکولوژی، بیمارستان امام حسن مجتبی، دانشکده پزشکی، دانشگاه علوم پزشکی دزفول، دزفول، ایران.

۲- گروه فیزیک پزشکی، دانشکده پزشکی، دانشگاه علوم پزشکی ایران، تهران، ایران.

۳- گروه فیزیک پزشکی، دانشکده پزشکی، دانشگاه علوم پزشکی اردبیل، اردبیل، ایران.

۴- گروه رادیولوژی، دانشکده پیراپزشکی، دانشگاه علوم پزشکی هرمزگان، بندرعباس، ایران.

۵- گروه فیزیک پزشکی، دانشکده پزشکی، دانشگاه علوم پزشکی فسا، فسا، ایران.

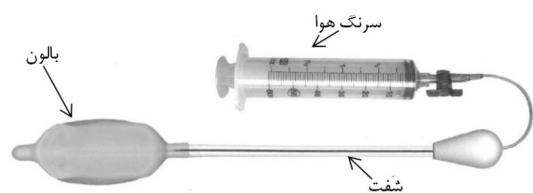
\* نویسنده مسئول: فسا، دانشگاه علوم پزشکی فسا، دانشکده پزشکی، گروه فیزیک پزشکی.

تلفن: ۰۷۱-۵۳۳۱۴۰۶۸

E-mail: h.rezaeyan@fums.ac.ir

ترکیبی به‌منظور کاهش خطر ابتلا به متاستازهای دوردست است.<sup>۴</sup> شایان ذکر است که پرتودرمانی ممکن است به‌صورت کمکی (Adjuvant) بلافاصله پس از جراحی در غیاب علائمی از عود یا به‌صورت نجات‌دهنده (Salvage) در زمان عود بیوشیمیایی انجام شود. به‌عبارت دیگر، عود بیوشیمیایی پس از جراحی پروستاتکتومی رادیکال به‌وسیله پرتودرمانی به بستر غده پروستات از راه دو برنامه درمانی متفاوت کنترل می‌شود: (۱) پرتودرمانی نجات‌دهنده در بیماران با سطح آنتی‌ژن اختصاصی پروستات (Prostate specific antigen)

جراحی پروستاتکتومی رادیکال یکی از متداول‌ترین درمان‌های اولیه سرطان پروستات موضعی می‌باشد.<sup>۱</sup> حدود یک‌سوم از مردانی که با جراحی، سرطان پروستات آنان مدیریت می‌شود در یک دوره زمانی ۱۰ ساله دچار عود بیوشیمیایی می‌شوند.<sup>۲</sup> اکثریت این بیماران در نهایت، متاستازهای دوردست ایجاد می‌کنند و یا در صورت عدم درمان به مرور زمان دچار مرگ ناشی از سرطان پروستات می‌شوند.<sup>۳</sup> پرتودرمانی پس از پروستاتکتومی رادیکال (Post-radical prostatectomy radiotherapy) به‌عنوان یک گزینه درمانی در درمان



شکل ۱: بالون داخل رکتومی

در پرتودرمانی قطعی پروستات (Definitive prostate radiotherapy) به‌خوبی مطالعه شده است. در دهه‌ی اخیر، مطالعات متعددی در ارتباط با کاربرد و اثرات بکارگیری این وسایل در پرتودرمانی پس از جراحی پروستاتکتومی رادیکال انجام شده است. بنابراین، هدف از این مطالعه مروری، ارزیابی اثر وسایل حفاظت‌کننده رکتومی بر روی دوز دریافتی رکتوم و آنوس، عوارض رکتومی ناشی از پرتودرمانی و همچنین حرکت بستر پروستات در پرتودرمانی پس از جراحی پروستاتکتومی رادیکال می‌باشد.

بالون‌های داخل رکتومی: در سال ۱۹۷۹ میلادی برای اولین بار ERB در حین پرتوتون درمانی به‌عنوان دوز بوست برای درمان سرطان پروستات استفاده شد.<sup>۱۸</sup> شکل ۱، یک نمونه ERB را نشان می‌دهد. دو قسمت اصلی ERB، بالون و شفت می‌باشد. بالون با حجم‌های مختلف از هوا، آب یا مواد کنتراست زا پر می‌شوند.<sup>۱۹،۱۷</sup> حجم هوای تزریقی در مطالعات مختلف بین ۵۰ تا ۱۰۰ ml گزارش شده است.<sup>۱۹</sup> جنس این بالون‌ها از سیلیکون یا لاتکس می‌باشد.<sup>۱۹</sup> هدف از استفاده ERB در پرتودرمانی پروستات شامل کاهش حرکت پروستات در حین درمان و دور کردن دیواره خلفی و جانبی رکتوم از پروستات (حجم هدف یا ناحیه با دوز پرتوی بالا) می‌باشد.<sup>۲۰</sup> برای قرارگیری این بالون‌ها در رکتوم و جلوگیری از سوزش مقعد از ژل لیدوکائین و یا لوبریکانت استفاده می‌شود.<sup>۱۹،۱۷</sup> این بالون‌ها یک‌بار مصرف می‌باشند. زمانی که این بالون‌ها در داخل رکتوم با حجم خاصی از هوا یا آب پر می‌شوند، دیواره‌های قدامی و خلفی رکتوم از هم جدا شده و با فشاری که دیواره قدامی به طرف پروستات وارد می‌کند، پروستات به‌طرف سمفیزپوبیس حرکت کرده و تقریباً ثابت می‌شود.<sup>۲۱،۲۲</sup> همچنین دیواره خلفی رکتوم از پروستات فاصله می‌گیرد و دوز دریافتی آن کاهش می‌یابد.<sup>۱۹،۲۰</sup> زمان لازم برای

PSA پس از جراحی بیش از ۰/۲ ng/ml (۲) پرتودرمانی کمکی در بیماران با فاکتورهای خطر بالا همانند pT3، یا مارجین جراحی مثبت در غیاب هرگونه بیماری قابل اثبات.<sup>۴</sup> یک رابطه دوز-پاسخ در محدوده ۶۰-۷۰ گری برای هر دو روش پرتودرمانی ذکر شده در بالا، به‌ویژه در پرتودرمانی نجات دهنده، پیشنهاد شده است.<sup>۵،۶</sup> افزایش دوز پرتودرمانی نجات‌دهنده از ۶۰ به ۷۰ گری، منجر به بهبود بقا پنج ساله بدون عود بیوشیمیایی از ۲۵٪ به ۵۸٪ می‌شود.<sup>۶</sup> با این حال، افزایش دوز پرتوی تجویزی منجر به افزایش ناخواسته دوز بافت‌های سالم اطراف حجم هدف، به‌ویژه رکتوم و آنوس می‌گردد.

در یک مطالعه چند مرکزی که ۹۵۹ بیمار تحت پرتودرمانی پس از جراحی پروستاتکتومی رادیکال با میانه دوز پرتوی ۶۴ گری قرار گرفتند، نرخ عوارض مزمن گرید ۲ و گرید ۳ رکتوم در یک سطح قابل قبول به‌ترتیب، ۴٪ و ۰/۴٪ گزارش شد.<sup>۷</sup> با افزایش دوز پرتوی تجویزی به ۷۰ گری، نرخ عوارض رکتوم افزایش می‌یابد که کیفیت زندگی بیماران را کاهش می‌دهد.<sup>۸</sup> سمیت و عوارض رکتومی ناشی از پرتودرمانی مهمترین فاکتور محدودکننده افزایش دوز پرتودرمانی می‌باشد. مطالعات گزارش دادند که خطر عوارض گرید ۲ و بالاتر سمیت رکتوم یا خونریزی رکتوم مستقیماً به حجمی از رکتوم که دوزهای ۶۰ گری و بیشتر ( $V \geq 60$  Gy) را دریافت می‌کند، مرتبط می‌باشد.<sup>۹</sup>

سه استراتژی مختلف برای غلبه بر عوارض و سمیت رکتوم ناشی از پرتودرمانی با دوز افزایش یافته، توسعه یافته است: (۱) پرتودرمانی با شدت تعدیل یافته (Intensity modulated radiotherapy, IMRT) که برای کاهش دوز پرتوی تحویل داده شده به رکتوم استفاده می‌شود.<sup>۱۰</sup> (۲) تکنیک‌های پرتودرمانی با هدایت تصویری (Image-guided radiotherapy, IGRT) که تا جایی که ممکن است پرتو را با دقت و صحت بالا به حجم هدف تحویل می‌دهند.<sup>۱۱،۱۳</sup> (۳) وسایل حفاظت‌کننده رکتومی همانند بالون‌های داخل رکتومی (Endorectal balloons, ERBs)، مواد جداکننده رکتوم از پروستات همانند ژل پلی‌اتیلن گلیکول با نام تجاری SpaceOAR و پروب دورکننده رکتوم (Rectal retractor) که با دور کردن دیواره‌های رکتوم از حجم هدف منجر به کاهش دوز دریافتی رکتوم می‌شوند و همچنین بعضی از این وسایل می‌تواند منجر به کاهش حرکت رکتوم و در نهایت کاهش حرکت پروستات شوند.<sup>۱۳-۱۷</sup> کارایی این وسایل

اثر بکارگیری ERB بر پایداری روزانه CTV از لحاظ جنومتری و دوزیمتریکی (Dosimetric) در پرتودرمانی پس از جراحی پروستاتکتومی رادیکال، با استفاده از تصاویر CBCT ارزیابی شد.<sup>۲۴</sup> در آن مطالعه، ۱۰ بیمار با بالون و ۱۰ بیمار بدون بالون تحت IMRT با هدایت تصویری قرار گرفتند. حجم‌های CTV، مثانه و رکتوم بر روی تصاویر CBCT روزانه ترسیم و با حجم‌های اولیه طرح‌های درمانی مقایسه شدند. شاخص تطابق مثانه برای گروه‌های با و بدون بالون مشابه بود. شاخص تطابق کل رکتوم، رکتوم فوقانی و تحتانی برای گروه با/بدون پروب به ترتیب  $0.71/0.50$  ( $P < 0.01$ )،  $0.59/0.42$  ( $P < 0.01$ ) و  $0.78/0.51$  ( $P < 0.01$ ) گزارش شد. به‌علاوه استفاده از ERB شاخص تطابق کل CTV و CTV تحتانی را به‌طور قابل توجهی افزایش داد. در گروه بدون بالون، برای CTV های فوقانی و تحتانی، میانگین (انحراف معیار) اختلاف دوز دریافتی  $9.5\%$  از حجم هدف بین دوزهای تحویل داده شده و طراحی شده به ترتیب  $2/1$  گری (۶ گری) و  $0.4/-$  گری ( $0.2/0$  گری) بوده است. در حالی که در گروه با بالون، این مقادیر به ترتیب  $8/7$  گری ( $12/6$  گری) و  $0.3/0.03$  گری ( $0.1/0.4$  گری) بودند.<sup>۲۴</sup> بنابراین نتایج مطالعات نشان داد که استفاده از ERB می‌تواند منجر به بهبود تکرارپذیری هندسی موقعیت CTV شود اما تکرارپذیری پوشش دوزیمتریکی حجم هدف با بالون تضمین نمی‌شود. در یک مطالعه تک‌گروهی، محققان حرکت بستر پروستات را هنگامی که بالون در داخل رکتوم قرار دارد، اندازه‌گیری کردند.<sup>۲۵</sup> در ۴۶ بیماری که تحت پرتودرمانی پس از جراحی پروستات قرار گرفتند ۱۳۴۸ تصویر CBCT جمع‌آوری و آنالیز شد. خطای سیستماتیک جابجایی بستر پروستات در سه جهت  $x$ ،  $y$  و  $z$  به ترتیب  $0.8$ ،  $1/1$  و  $0.9$  mm گزارش شد. خطای تصادفی جابجایی بستر پروستات در سه جهت  $x$ ،  $y$  و  $z$  به ترتیب  $1/8$ ،  $2/2$  و  $1/9$  mm محاسبه شد. محققان بیان کردند که یک حجم هدف در طراحی با حاشیه کمتر از  $5$  mm می‌تواند  $9.5\%$  از تغییرات روزانه حرکت بستر پروستات با استفاده از ERB، را پوشش دهد.<sup>۲۵</sup>

باتوجه به مکانیسم عمل ERBs، آنها همچنین می‌توانند بر روی دوز دریافتی رکتوم اثرگذار باشند. از این‌رو، چندین گروه از محققین اثرات دوزیمتریکی این بالون‌ها را در پرتودرمانی پس از پروستاتکتومی رادیکال، بررسی کردند.<sup>۲۶،۲۷</sup> در سال ۲۰۱۱ میلادی، محققان در مرکز پزشکی نایمخن دانشگاه رادبود هلند، اثر استفاده از

قرارگیری ERB حدود سه الی چهار دقیقه می‌باشد.<sup>۱۹</sup> به‌طورکلی، ERB در پرتودرمانی پروستات به‌عنوان ثابت‌کننده پروستات برای کاهش تغییرات روزانه موقعیت پروستات بکار گرفته شده‌اند و بنابراین منجر به کاهش حاشیه اطراف حجم کلینیکی هدف (Clinical target volume, CTV) می‌شود.<sup>۲۲،۲۱</sup> تاکنون در چندین مطالعه، کارایی ERB در مدیریت حرکت بستر پروستات یا حجم هدف، بررسی شده است.<sup>۲۳-۲۵</sup> در پرتودرمانی پس از جراحی پروستاتکتومی رادیکال تعریف و ترسیم CTV بسیار چالش‌برانگیز می‌باشد زیرا غده پروستات وجود ندارد و حاشیه‌های CTV براساس ارگان‌های تغییر شکل‌پذیر همانند مثانه و رکتوم تعریف می‌گردد.<sup>۲۶،۲۷</sup> بنابراین تغییرات در جنومتری (Geometry) مثانه و رکتوم می‌تواند پایداری موقعیت CTV را در طول دوره درمانی کاهش دهد.<sup>۲۸</sup> از این‌رو، استفاده از ERB می‌تواند موقعیت و حجم روزانه رکتوم را تقریباً ثابت نگه دارد و ممکن است منجر به ثبات موقعیت CTV در جلسات درمانی مختلف شود. در همین راستا، اثر بکارگیری ERB بر بهبود پایداری موقعیت CTV در پرتودرمانی پس از پروستاتکتومی بررسی شده است.<sup>۳۳</sup> محققان با استفاده از ۷۰ تصویر توموگرافی کامپیوتری با بیم مخروطی (Cone beam computed tomography, CBCT) از هفت بیمار تحت پرتودرمانی پس از جراحی پروستاتکتومی با بالون و  $68$  تصویر CBCT از هفت بیمار تحت پرتودرمانی پس از جراحی پروستاتکتومی بدون بالون، رکتوم و CTV ها را ترسیم نمودند و CTV را به دو قسمت CTV فوقانی و تحتانی تقسیم کردند.<sup>۳۳</sup> همچنین رکتوم به سه قسمت فوقانی، تحتانی و آنوس تقسیم شد. شاخص تطابق (Concordance index, CI) تصاویر CBCT حجم‌های مشخص شده با حجم اولیه طراحی شده در زمان طراحی درمان، محاسبه شد. شاخص تطابق برای کل حجم رکتوم، رکتوم فوقانی، رکتوم تحتانی و آنوس با استفاده از ERB به ترتیب  $0.21/0.17$ ،  $0.26/0.17$  و  $0.17$ ٪ بهبود یافت که از لحاظ آماری قابل توجه بود ( $P < 0.0001$ ). یک بهبود  $4\%$  در شاخص تطابق برای کل حجم CTV ( $P = 0.021$ ) و CTV تحتانی ( $P < 0.0001$ ) با بکارگیری ERB مشاهده شد که از لحاظ آماری قابل توجه بود. به‌علاوه، در گروه با بالون، پر شدگی مثانه اثر قابل توجهی بر روی شاخص تطابق CTV نداشت ( $P = 0.551$ )، در صورتی که در گروه بدون بالون این اثر قابل توجه بود ( $P = 0.0421$ ).<sup>۳۳</sup> در یک مطالعه دیگر بوسیله همان گروه از محققان،

بدون بالون بوده است. اختلاف بین میانگین پارامترهای V40Gy، V60Gy و V65Gy دیواره آنوس با ERB ۵۰ میلی‌لیتر و بدون بالون به ترتیب ۲٪، ۰٪ و ۱-٪ گزارش شد.<sup>۲۹</sup> بنابراین، نتایج مطالعات دوزیمتریکی نشان می‌دهد که در پرتودرمانی پس از جراحی پروستاتکتومی رادیکال، استفاده از ERB تنها دوز دریافتی آنوس را می‌تواند کاهش دهد.

اکثریت مطالعات چاپ شده در ارتباط با نقش ERBs در پرتودرمانی پس از پروستاتکتومی رادیکال روی اثرات دوزیمتریکی و مدیریت حرکت بستر پروستات متمرکز شده‌اند و داده‌ها در ارتباط با نتایج بالینی و عوارض رکتومی گزارش شده توسط بیمار و پزشک با استفاده از بالون‌ها بسیار کم می‌باشد. هدف نهایی از بکارگیری وسایل جابجاکننده رکتوم این است که سمیت‌ها و عوارض رکتوم ناشی از پرتودرمانی پروستات را کاهش دهند. تاکنون، کارآزمایی بالینی تصادفی سازی شده که نتایج بالینی و کیفیت زندگی بیماران را پس از بکارگیری ERBs در طول پرتودرمانی پس از جراحی پروستاتکتومی گزارش دهد، وجود ندارد. با این حال، در یک مطالعه گذشته‌نگر، Ishiyama و همکاران نتایج بالینی پرتودرمانی نجات‌دهنده پس از پروستاتکتومی رادیکال را با استفاده از ERB گزارش دادند.<sup>۳۱</sup> در آن مطالعه ۱۰۷ بیمار با IMRT با دوز ۷۰ گری در ۳۲ جلسه درمان شدند. پس از ۳۷ ماه پیگیری نرخ عوارض مزمن معده‌ای-روده‌ای Gastrointestinal (GI) ۲ گرید و ۳ به ترتیب ۶٪ و ۳٪ گزارش شد. نتایج آن مطالعه نشان داد که IMRT با ERB می‌تواند با نرخ عوارض قابل‌قبولی برای بیماران پس از پروستاتکتومی رادیکال بکار گرفته شود.<sup>۳۱</sup> شایان ذکر می‌باشد که نتایج این مطالعه غیرتصادفی سازی شده به دلیل حجم نمونه کم، گذشته‌نگر بودن و نبود گروه کنترل قابل اطمینان نمی‌باشد.

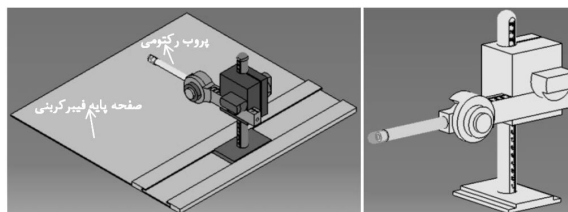
مواد جداکننده رکتوم از پروستات: دیگر روش مورد استفاده برای کاهش دوز دریافتی رکتوم در طول پرتودرمانی پروستات استفاده از مواد جداکننده رکتوم از پروستات می‌باشد.<sup>۳۱،۳۲،۳۳</sup> تاکنون چندین ترکیبات به‌عنوان مواد جداکننده رکتوم از پروستات مورد استفاده قرار گرفته است شامل کلاژن، هیالورونیک اسید، بالون تجزیه‌پذیر و ژل پلی‌اتیلن گلیکول.<sup>۱۹</sup> یکی از مهمترین مواد جداکننده رکتوم از پروستات که ساختار پایه‌ای آن از ژل پلی‌اتیلن گلیکول است، هیدروژل SpaceOAR می‌باشد که در سال ۲۰۱۵ میلادی تأییدیه‌ی

ERB را بر روی دوزهای دریافتی دیواره آنوس و دیواره رکتوم در پرتودرمانی نجات‌دهنده پس از جراحی پروستاتکتومی رادیکال، بررسی کردند.<sup>۳۰</sup> در آن مطالعه ۲۰ بیمار تحت دو سی‌تی اسکن، یکبار با ERB و یکبار بدون ERB، برای طراحی درمان پرتودرمانی قرار گرفتند. جنس بالون بکار گرفته شده از سیلیکون بود و پس از قرارگیری در رکتوم، با ۱۰۰ ml از هوا باد شد. طرح‌های درمان IMRT با دز کل ۷۰ گری و دوز روزانه ۲ گری با بالون و بدون بالون با استفاده از نرم‌افزار طراحی درمان بوجود آمدند. نتایج مطالعه نشان داد که استفاده از ERB تمامی پارامترهای دوز-حجم دیواره آنوس به جز حجمی از دیواره آنوس که دوز ۷۰ گری را دریافت می‌کند (V70Gy)، را به‌طور قابل‌توجهی از لحاظ آماری کاهش داد. میانگین دوز دریافتی (Dmean) دیواره آنوس به‌طور متوسط ۶ گری با استفاده از بالون کاهش یافت. بکارگیری ERB تنها حجمی از دیواره رکتوم که دوزهای ۳۰ گری (V30Gy) و ۴۰ گری (V40Gy) را دریافت می‌کند، را به‌طور قابل‌توجهی کاهش داد در صورتی که در دیگر پارامترهای دوزیمتریکی دیواره رکتوم در طرح‌های درمان با و بدون بالون تفاوت قابل‌توجهی مشاهده نشد.<sup>۳۰</sup> استفاده از ERB تأثیری بر پوشش دوزیمتریکی حجم هدف نداشت. اگرچه حجم CTV در طرح‌های درمان بدون بالون بیشتر بود اما نتایج آزمون همبستگی نشان داد که سودمندی بکارگیری بالون مستقل از حجم CTV می‌باشد.<sup>۳۰</sup> در مطالعه‌ای دیگر در سال ۲۰۱۷ میلادی، نقش ERBs با حجم‌های مختلف در کاهش پارامترهای دوز-حجم رکتوم و آنوس در ۱۰ بیمار که تحت پرتودرمانی نجات‌دهنده پس از پروستاتکتومی رادیکال قرار گرفتند، بررسی شد.<sup>۲۹</sup> بیماران با پرتودرمانی با مدولاسیون حجمی (Volumetric modulated arc therapy, VMAT) درمان شدند. سه طرح درمان مشابه برای حالت‌های با بالون ۵۰ ml، ۱۰۰ ml و بدون بالون با استفاده از نرم‌افزار طراحی درمان به‌وجود آمد. نتایج مطالعه نشان می‌دهد که استفاده از ERB منجر به افزایش دوز دریافتی دیواره رکتوم شد. در طرح‌های درمان با بالون میانگین پارامترهای V40Gy، V60Gy و V65Gy دیواره رکتوم با ERB ۵۰ میلی‌لیتر به ترتیب ۸٪، ۵٪ و ۲٪ و با ERB ۱۰۰ میلی‌لیتر به ترتیب ۲٪، ۳٪ و ۳٪ بیشتر از طرح‌های درمان بدون بالون بوده است. در طرح‌های درمان با بالون میانگین پارامترهای V40Gy، V60Gy و V65Gy دیواره آنوس با ERB ۱۰۰ میلی‌لیتر به ترتیب ۳٪، ۲٪ و ۲٪ کمتر از طرح‌های درمان



از پروب رکتومی همان پارامترها به ترتیب ۳۲/۴ گری، ۱/۵، ۰/۲۸، ۲۱/۲٪ و ۱۴/۷٪ گزارش شدند. همچنین بکارگیری پروب رکتومی دوزهای دریافتی دیواره قدامی رکتوم را به طور قابل توجهی کاهش داد. بیمار گرید یک Rectal urgency را در هفته پایانی پرتودرمانی، تجربه کرد که بدون نیاز به درمان دارویی، به طور خودبخود برطرف شد.<sup>۴۹</sup>

بحث، فرصت‌ها و چالش‌ها: این مطالعه مروری کارآیی وسایل حفاظت‌کننده رکتوم در پرتودرمانی پس از جراحی پروستاتکتومی رادیکال را بررسی کرده است. نتایج مطالعات نشان می‌دهد که اگرچه ERBs می‌توانند منجر به کاهش دوز دریافتی دیواره آنوس و افزایش تکرارپذیری هندسی موقعیت CTV شوند اما نقش آنها در کاهش دوز دریافتی دیواره رکتوم همچنان بحث‌برانگیز می‌باشد که می‌تواند به جابجایی دیواره قدامی رکتوم به سمت بستر پروستات (ناحیه با دوز پرتوی بالا) مرتبط باشد. در پرتودرمانی پس از جراحی پروستاتکتومی رادیکال، غده پروستات وجود ندارد، بنابراین وقتی بالون، داخل رکتوم قرار می‌گیرد، می‌تواند قسمت‌های زیادی از دیواره قدامی رکتوم را به سمت بستر پروستات جابجا کند که همین مسئله منجر به افزایش دوز دریافتی دیواره رکتوم می‌گردد. در ارتباط با نقش بالون‌ها در کاهش عوارض رکتومی ناشی از پرتودرمانی، تاکنون کارآزمایی بالینی تصادفی‌سازی شده‌ای وجود ندارد که به خوبی کارآیی بالینی آنها را تأیید کند. استفاده از هیدروژل SpaceOAR می‌تواند به طور قابل توجهی منجر به افزایش فاصله بین رکتوم و بستر پروستات و در نهایت کاهش دوز دریافتی دیواره رکتوم گردد. اگرچه مطالعات نشان دادند که با بکارگیری این هیدروژل نرخ عوارض حاد و مزمن رکتومی ناشی از پرتودرمانی کاهش می‌یابد، با این حال نیاز به کارآزمایی‌های بالینی تصادفی‌سازی شده با حجم نمونه بالا برای تأیید کارآیی بالینی آنها می‌باشد. نکته حایز اهمیت در ارتباط با تزریق این هیدروژل‌ها بین بستر پروستات و رکتوم پیش از شروع پرتودرمانی پس از عمل پروستاتکتومی رادیکال این می‌باشد که خطر جابجایی سلول‌های سرطانی در زمان تزریق هیدروژل به سمت دیواره رکتوم وجود دارد.<sup>۵۰،۳۴</sup> بنابراین توصیه می‌شود که کل فضای بستر پروستات به همراه هیدروژل به عنوان CTV در نظر گرفته شده تا دوز پرتوی استاندارد (۶۶ گری) را دریافت کنند و دوزهای بالا (بیش از ۷۰ گری) بر روی ضایعه مشخص شده متمرکز گردد. این روش عمدتاً



شکل ۳: سیستم پروب دورکننده رکتوم

به طرف پایین جابجا شده که در نهایت منجر به جابجایی دیواره خلفی و جانبی رکتوم از پروستات می‌شوند.<sup>۴۵-۴۶</sup> صفحه فیبر کربنی، شفت پروب رکتومی، و سیستم قفل‌کننده عمودی مدرج می‌باشند که تکرارپذیری فرآیند قرارگیری پروب رکتومی را طی جلسات مختلف درمانی میسر می‌کند.<sup>۴۳،۴۲</sup> قطر پروب رکتومی بین ۱/۵ تا ۲ cm می‌باشد.<sup>۴۳</sup> برای قرارگیری پروب در رکتوم و جلوگیری از سوزش مقعد از ژل لیدوکائین و یا لوبریکانت استفاده می‌شود. همچنین برای رعایت مسائل بهداشتی پروب رکتومی با استفاده از غلاف یک‌بار مصرف بهداشتی پوشش داده می‌شود و کل سیستم پس از هر بار استفاده استریل می‌شود.<sup>۱۶</sup> قرارگیری پروب رکتومی به حدود سه الی چهار دقیقه زمان نیاز دارد.<sup>۴۳</sup>

در پرتودرمانی قطعی پروستات چندین مطالعه کارآیی پروب دورکننده رکتوم را در کاهش دوز دریافتی دیواره رکتوم و حرکت پروستات و همچنین بهبود در عوارض مزمن رکتومی ناشی از پرتودرمانی، نشان دادند.<sup>۴۱،۱۶،۴۳،۴۵-۴۸</sup> در ارتباط با نقش پروب دورکننده رکتوم در کاهش پارامترهای دوز-حجم رکتوم در پرتودرمانی پس از جراحی پروستاتکتومی رادیکال تنها یک مطالعه گزارش مورد وجود دارد.<sup>۴۹</sup> در سال ۲۰۲۰ میلادی، یک بیمار ۷۴ ساله تحت IMRT نجات‌دهنده با تقطیع کمتر از حد معمول با دوز کل ۷۰/۲ گری در ۲۶ جلسه با استفاده از پروب دورکننده رکتوم، قرار گرفت.<sup>۴۹</sup> پوشش دوزیمتریکی حجم هدف در طرح درمان با و بدون پروب رکتومی مشابه بود. استفاده از پروب رکتومی تمامی پارامترهای دوز-حجم دیواره رکتوم را کاهش داد. با استفاده از پروب رکتومی Dmean، V40Gy، V50Gy، V60Gy و V70Gy دیواره رکتوم به ترتیب ۲۳/۹ گری، ۰/۲۱/۹٪، ۰/۱۷/۶٪، ۰/۱۴/۱٪ و ۰/۳/۵٪ و بدون استفاده

هیدروژل برای همه بیماران به صورت روتین، مقرون به صرفه نیست، زیرا با استفاده از تکنولوژی جدید در حوزه رادیوتراپی نرخ عوارض رکتومی بسیار کاهش یافته است.<sup>۵۱-۵۳</sup> همین موضوع می تواند به بکارگیری این وسیله در پرتودرمانی پس از جراحی پروستاتکتومی رادیکال تعمیم داده شود. تزریق هیدروژل SpaceOAR پیش از شروع پرتودرمانی و همزمان با کاشت مارکرهای طلا در داخل یا بستر پروستات می تواند صورت گیرد.<sup>۵۶</sup> درحالی که ERBs و پروب دورکننده رکتوم نیاز به فرارگیری روزانه در رکتوم دارند. مطالعات نشان می دهد که استفاده روزانه ERB و پروب دورکننده رکتوم حدوداً سه الی چهار دقیقه زمان تنظیم روزانه بیمار را افزایش می دهد از این رو بارکاری تحمیل شده توسط این وسایل نسبت به تزریق هیدروژل بیشتر است. نکته حایز اهمیت در ارتباط با استفاده از هیدروژل این است که طراحی درمان باید حدوداً پنج تا هفت روز پس از تزریق هیدروژل صورت گیرد زیرا محلول نرمال سالین و حباب هوا که از فرآیند تزریق باقی مانده اند در این دوره جذب می شوند و حجم واقعی هیدروژل آشکار می شود.<sup>۵۷</sup>

بررسی مطالعات نشان می دهد که ERBs نمی توانند دوز دریافتی رکتوم، به ویژه قسمت قدامی رکتوم را کاهش دهند. نتایج دوزیمتریکی و بالینی استفاده از هیدروژل SpaceOAR و پروب دورکننده رکتومی بسیار امیدوارکننده می باشد و این وسایل می توانند برای بیماران پس از ارزیابی های لازم توسط رادیوآنکولوژیست در پرتودرمانی پس از عمل پروستاتکتومی رادیکال مورد استفاده قرار گیرند. با این حال، مطالعات بیشتری برای بررسی کارایی این وسایل در کاهش عوارض رکتومی ناشی از پرتودرمانی پس از پروستاتکتومی رادیکال لازم می باشد.

می تواند زمانیکه تنها یک ضایعه ماکروسکوپی و لوکال عود وجود دارد مورد استفاده قرار گیرد.<sup>۳۸</sup> پروب دورکننده رکتوم می تواند دوز دریافتی دیواره های رکتوم (قدامی و خلفی) را به طور قابل توجهی هم در پرتودرمانی قطعی پروستات و هم در پرتودرمانی پس از عمل پروستاتکتومی رادیکال کاهش دهد.<sup>۱۶، ۱۹، ۳۰، ۳۱، ۳۲، ۳۳، ۳۴، ۳۵، ۳۶</sup> اما اینکه این کاهش دوز دریافتی رکتوم می تواند منجر به کاهش عوارض رکتومی ناشی از پرتودرمانی پروستات گردد نیاز به کارآزمایی های بالینی دارد. پروب دورکننده رکتوم و ERBs برای بیمارانی که سابقه بیماری های آنورکتال همانند هموروئید و فیستول هستند، قابل استفاده نمی باشد.<sup>۱۶، ۱۹، ۳۶</sup> همچنین مطالعات نشان دادند که تزریق هیدروژل می تواند منجر به آبسه پریئیتال، زخم رکتومی، عفونت باکتریایی پروستات و درد رکتومی گردد اما نرخ این عوارض بسیار پایین است.<sup>۳۴، ۳۵</sup>

نکته مهم دیگر در ارتباط با این وسایل حفاظت کننده رکتوم در پرتودرمانی پروستات، موضوع هزینه و مقرون به صرفه بودن بکارگیری این وسایل برای بیمار و سیستم بهداشت و سلامت می باشد.<sup>۵۱</sup> هزینه خرید هیدروژل SpaceOAR حدوداً ۱۵۰۰ یورو و قیمت شش عدد ERB ۳۷۳/۳۸ دلار گزارش شده است.<sup>۵۲، ۵۳</sup> درحالی که پروب دورکننده رکتوم تنها یکبار توسط بخش رادیوتراپی و آنکولوژی خریداری می گردد و برای تمامی بیماران قابل استفاده است. در ارتباط با کاهش هزینه های مرتبط با خرید ERB، گزارش شده است که می توان از یک بالون به ازای هر بیمار استفاده کرد. البته برای رعایت مسائل بهداشتی این بالون باید با غلاف یکبار مصرف بهداشتی پوشش داده شود و پس از هربار استفاده استریل گردد.<sup>۵۱</sup> همچنین مطالعات در پرتودرمانی قطعی پروستات نشان دادند که استفاده از

## References

1. Miller DC, Gruber SB, Hollenbeck BK, Montie JE, Wei JT. Incidence of initial local therapy among men with lower-risk prostate cancer in the United States. *Journal of the National Cancer Institute* 2006;98(16):1134-41.
2. Han M, Partin AW, Pound CR, Epstein JI, Walsh PC. Long-term biochemical disease-free and cancer-specific survival following anatomic radical retropubic prostatectomy: the 15-year Johns Hopkins experience. *Urologic Clinics of North America* 2001;28(3):555-65.
3. Pound CR, Partin AW, Eisenberger MA, Chan DW, Pearson JD, Walsh PC. Natural history of progression after PSA elevation following radical prostatectomy. *Jama* 1999;281(17):1591-7.
4. Zattoni F, Heidegger I, Kasivisvanathan V, Kretschmer A, Marra G, Magli A, Preisser F, Tilki D, Tsaur I, Valerio M, van den Bergh R. Radiation therapy after radical prostatectomy: what has changed over time?. *Frontiers in Surgery* 2021;8:691473.
5. King CR, Kapp DS. Radiotherapy after prostatectomy: is the evidence for dose escalation out there?. *International Journal of Radiation Oncology\* Biology\* Physics* 2008;71(2):346-50.
6. King CR, Spiotto MT. Improved outcomes with higher doses for salvage radiotherapy after prostatectomy. *International Journal of Radiation Oncology\* Biology\* Physics* 2008;71(1):23-7.
7. Feng M, Hanlon AL, Pisansky TM, Kuban D, Catton CN, Michalski JM, Zelefsky MJ, Kupelian PA, Pollack A, Kestin LL, Valicenti RK. Predictive factors for late genitourinary and

- gastrointestinal toxicity in patients with prostate cancer treated with adjuvant or salvage radiotherapy. *International Journal of Radiation Oncology\* Biology\* Physics* 2007;68(5):1417-23.
8. Peeters ST, Lebesque JV, Heemsbergen WD, van Putten WL, Slot A, Dielwart MF, Koper PC. Localized volume effects for late rectal and anal toxicity after radiotherapy for prostate cancer. *International Journal of Radiation Oncology\* Biology\* Physics* 2006;64(4):1151-61.
  9. Michalski JM, Gay H, Jackson A, Tucker SL, Deasy JO. Radiation dose-volume effects in radiation-induced rectal injury. *International Journal of Radiation Oncology\* Biology\* Physics* 2010;76(3):S123-9.
  10. Staffurth J. A review of the clinical evidence for intensity-modulated radiotherapy. *Clinical oncology* 2010;22(8):643-57.
  11. Ghaffari H, Navaser M, Mofid B, Mahdavi SR, Mohammadi R, Tavakol A. Fiducial markers in prostate cancer image-guided radiotherapy. *Medical journal of the Islamic Republic of Iran* 2019;33:15.
  12. Langen KM, Zhang Y, Andrews RD, Hurley ME, Meeks SL, Poole DO, Willoughby TR, Kupelian PA. Initial experience with megavoltage (MV) CT guidance for daily prostate alignments. *International Journal of Radiation Oncology\* Biology\* Physics* 2005;62(5):1517-24.
  13. Ardekani MA, Ghaffari H. Optimization of prostate brachytherapy techniques with polyethylene glycol-based hydrogel spacers: a systematic review. *Brachytherapy* 2020;19(1):13-23.
  14. Afkhami Ardekani M, Ghaffari H, Navaser M, Zoljalali Moghaddam SH, Refahi S. Effectiveness of rectal displacement devices in managing prostate motion: a systematic review. *Strahlentherapie und Onkologie* 2021;197:97-115.
  15. Afkhami Ardekani M, Navaser M, Ghaffari H, Refahi S. Letter to the editor on: F. Campostrini et al. Association between acute histopathological changes of rectal walls and late radiation proctitis following radiotherapy for prostate cancer. *Strahlentherapie und Onkologie* 2021;197:353-4.
  16. Ghaffari H, Rostami A, Ardekani MA, Mofid B, Mahdavi SR. Rectal wall sparing effect of a rectal retractor in prostate intensity-modulated radiotherapy. *Journal of Cancer Research and Therapeutics* 2021;17(2):383-8.
  17. Smeenk RJ, Teh BS, Butler EB, van Lin EN, Kaanders JH. Is there a role for endorectal balloons in prostate radiotherapy? A systematic review. *Radiotherapy and Oncology* 2010;95(3):277-82.
  18. Shipley WU, Tepper JE, Prout GR, Verhey LJ, Mendiando OA, Goitein M, Koehler AM, Suit HD. Proton radiation as boost therapy for localized prostatic carcinoma. *Jama* 1979;241(18):1912-5.
  19. Sanci M, Ghaffari H, Ardekani MA, Mahdavi SR, Mofid B, Abdollahi H, Rostami A. Effectiveness of rectal displacement devices during prostate external-beam radiation therapy: A review. *Journal of Cancer Research and Therapeutics* 2021;17(2):303-10.
  20. van Lin EN, Kristinsson J, Philippens ME, De Jong DJ, van der Vight LP, Kaanders JH, Leer JW, Visser AG. Reduced late rectal mucosal changes after prostate three-dimensional conformal radiotherapy with endorectal balloon as observed in repeated endoscopy. *International Journal of Radiation Oncology\* Biology\* Physics* 2007;67(3):799-811.
  21. Wang KK, Vapiwala N, Deville C, Plastaras JP, Scheuermann R, Lin H, Ad VB, Tochner Z, Both S. A study to quantify the effectiveness of daily endorectal balloon for prostate intrafraction motion management. *International Journal of Radiation Oncology\* Biology\* Physics* 2012;83(3):1055-63.
  22. Smeenk RJ, Louwe RJ, Langen KM, Shah AP, Kupelian PA, van Lin EN, Kaanders JH. An endorectal balloon reduces intrafraction prostate motion during radiotherapy. *International Journal of Radiation Oncology\* Biology\* Physics* 2012;83(2):661-9.
  23. De Leon JF, Jameson MG, Windsor A, Cloak K, Keats S, Vial P, Holloway L, Metcalfe P, Sidhom M. Superior target volume and organ stability with the use of endorectal balloons in post-prostatectomy radiotherapy. *Journal of Medical Imaging and Radiation Oncology* 2015;59(4):507-13.
  24. Jameson MG, De Leon J, Windsor AA, Cloak K, Keats S, Dowling JA, Chandra SS, Vial P, Sidhom M, Holloway L, Metcalfe P. Endorectal balloons in the post prostatectomy setting: do gains in stability lead to more predictable dosimetry?. *Radiotherapy and Oncology* 2013;109(3):493-7.
  25. Joo JH, Kim YJ, Kim YS, Cho YP, Lee HY, Jeong CY, Kwak J, Cho BC. Analysis of prostate bed motion using an endorectal balloon and cone beam computed tomography during postprostatectomy radiotherapy. *OncoTargets and therapy* 2016:3095-100.
  26. Michalski JM, Lawton C, El Naqa I, Ritter M, O'Meara E, Seider MJ, Lee WR, Rosenthal SA, Pisansky T, Catton C, Valicenti RK. Development of RTOG consensus guidelines for the definition of the clinical target volume for postoperative conformal radiation therapy for prostate cancer. *International Journal of Radiation Oncology\* Biology\* Physics* 2010;76(2):361-8.
  27. Poortmans P, Bossi A, Vandeputte K, Bosset M, Miralbell R, Maingon P, Boehmer D, Budiharto T, Symon Z, van den Bergh AC, Scrase C. Guidelines for target volume definition in post-operative radiotherapy for prostate cancer, on behalf of the EORTC Radiation Oncology Group. *Radiotherapy and Oncology* 2007;84(2):121-7.
  28. Tran PK, Haworth A, Foroudi F, Paneghel A, Herschtal AG, Tai KH, Williams SG, Soteriou S, Laferlita M, Duchesne GM. Prospective development of an individualised predictive model for treatment coverage using offline cone beam computed tomography surrogate measures in post-prostatectomy radiotherapy. *Journal of Medical Imaging and Radiation Oncology* 2009;53(6):574-80.
  29. Streller T, Rusch U, Lablanca MD, Minneken I, Najafi Y, Shrestha B, Oertel S, Riesterer O. The effect of endorectal balloon on anorectal dose during postoperative volumetric arc radiotherapy for prostate cancer. *Radiotherapy and Oncology* 2017;123(3):454-8.
  30. Smeenk RJ, van Lin EN, van Kollenburg P, McColl GM, Kunze-Busch M, Kaanders JH. Endorectal balloon reduces anorectal doses in post-prostatectomy intensity-modulated radiotherapy. *Radiotherapy and Oncology* 2011;101(3):465-70.
  31. Ishiyama H, Teh BS, Blanco AI, Paulino AC, Mai WY, Caillouet J, Xu B, Butler EB. Salvage intensity modulated radiotherapy using endorectal balloon after radical prostatectomy: Clinical outcomes. *International Journal of Urology* 2013;20(12):1178-83.
  32. Ghaffari H. Re: Placement of SpaceOAR hydrogel spacer for prostate cancer patients treated with iodine-125 low-dose-rate brachytherapy. *International Journal of Urology* 2020;27(5):473-.
  33. Mariados N, Sylvester J, Shah D, Karsh L, Hudes R, Beyer D, Kurtzman S, Bogart J, Hsi RA, Kos M, Ellis R. Hydrogel spacer prospective multicenter randomized controlled pivotal trial: dosimetric and clinical effects of perirectal spacer application in men undergoing prostate image guided intensity modulated radiation therapy. *International Journal of Radiation Oncology\* Biology\* Physics* 2015;92(5):971-7.
  34. Ghaffari H, Ardekani MA, Refahi S. In regard to 'What is the quality of hydrogel spacer insertions? and which patients will benefit? A literature review'. *Journal of Radiotherapy in Practice* 2020;19(4):403-4.
  35. Mok G, Benz E, Vallee JP, Miralbell R, Zilli T. Optimization of radiation therapy techniques for prostate cancer with prostate-rectum spacers: a systematic review. *International Journal of Radiation Oncology\* Biology\* Physics* 2014;90(2):278-88.
  36. Hwang ME, Mayeda M, Liz M, Goode-Marshall B, Gonzalez L, Elliston CD, Spina CS, Padilla OA, Wenske S, Deutsch I. Stereotactic body radiotherapy with periprostatic hydrogel spacer for localized prostate cancer: toxicity profile and early oncologic outcomes. *Radiation Oncology* 2019;14(1):1-9.
  37. Hamstra DA, Mariados N, Sylvester J, Shah D, Karsh L, Hudes R, Beyer D, Kurtzman S, Bogart J, Hsi RA, Kos M. Continued benefit to rectal separation for prostate radiation therapy: final results of a phase III trial. *International Journal of Radiation Oncology\* Biology\* Physics* 2017;97(5):976-85.



38. Pinkawa M, Schubert C, Escobar-Corral N, Holy R, Eble MJ. Application of a hydrogel spacer for postoperative salvage radiotherapy of prostate cancer. *Strahlentherapie und Onkologie* 2015;191(4):375.
39. Chao M, Ong WL, Joon DL, Lawrenstchuk N, Khoo VS, Forouidi F. Post Prostatectomy Radiotherapy: Can the urologist help to reduce rectal toxicity. *Int J Radiol Radiat Ther* 2019;6(3):87-92.
40. Lehrich BM, Moyses HM, Ravera J, Yoshida J, Torrey R, Baghdassarian R, Gazzaniga M, Weinberg A, Phan C, Chalfin S, Barnes L. Five-year results of post-prostatectomy patients administered a hydrogel rectal spacer implant in conjunction with dose escalated external beam radiation therapy. *Journal of Radiation Oncology* 2019;8:31-8.
41. De Leon J, Jameson MG, Rivest-Henault D, Keats S, Rai R, Arumugam S, Wilton L, Ngo D, Liney G, Moses D, Dowling J. Reduced motion and improved rectal dosimetry through endorectal immobilization for prostate stereotactic body radiotherapy. *The British Journal of Radiology* 2019;92(1098):20190056.
42. Isacson U, Nilsson K, Asplund S, Morhed E, Montelius A, Turesson I. A method to separate the rectum from the prostate during proton beam radiotherapy of prostate cancer patients. *Acta Oncologica* 2010;49(4):500-5.
43. Mahdavi SR, Ghaffari H, Mofid B, Rostami A, Reiazi R, Janani L. Rectal retractor application during image-guided dose-escalated prostate radiotherapy. *Strahlentherapie und Onkologie* 2019;195(10):923-33.
44. Nicolae A, Davidson M, Easton H, Helou J, Musunuru H, Loblaw A, Ravi A. Clinical evaluation of an endorectal immobilization system for use in prostate hypofractionated Stereotactic Ablative Body Radiotherapy (SABR). *Radiation oncology* 2015;10(1):1-8.
45. Nilsson K, Johansson AK, Montelius A, Turesson I, Heikkinen RO, Ljung G, Isacson U. Decreasing the dose to the rectal wall by using a rectal retractor during radiotherapy of prostate cancer: a comparative treatment planning study. *Journal of Radiotherapy* 2014;2014.
46. Arefpour AM, Abbasi M, Mahdavi SR, Shafieesabet M, Fadavi P. Clinical effects of rectal retractor application in prostate cancer radiotherapy. *Medical Journal of the Islamic Republic of Iran* 2021;35:69.
47. Legge K, Nguyen D, Ng JA, Wilton L, Richardson M, Booth J, Keall P, O'Connor DJ, Greer P, Martin J. Real-time intrafraction prostate motion during linac based stereotactic radiotherapy with rectal displacement. *Journal of Applied Clinical Medical Physics* 2017;18(6):130-6.
48. Wilton L, Richardson M, Keats S, Legge K, Hanlon MC, Arumugam S, Hunter P, Evans TJ, Sidhom M, Martin J. Rectal protection in prostate stereotactic radiotherapy: a retrospective exploratory analysis of two rectal displacement devices. *Journal of medical radiation sciences* 2017;64(4):266-73.
49. Ghaffari H, Afkhami Ardekani M, Molana SH, Haghparast M, Sanei M, Mahdavi SR, Mofid B, Rostami A. Application of prostate retractor for postprostatectomy salvage radiotherapy of prostate cancer: a case report and literature review. *Clinical Case Reports* 2019;7(11):2102-7.
50. Ghaffari H. Is there a role for hydrogel spacer in post-prostatectomy radiotherapy setting?. *La radiologia medica* 2019;124(10):1062-3.
51. Ghaffari H, Mehrabian A. Rectal retractor in prostate radiotherapy: pros and cons. *Radiation Oncology* 2022;17(1):1-5.
52. Giuliani J, Fiorica F. Cost-effectiveness of SpaceOAR system during prostate cancer radiation therapy: Really helpful or excess of expectations?. *Brachytherapy* 2021;20(6):1341-2.
53. Jones RT, Rezaeian NH, Desai NB, Lotan Y, Jia X, Hannan R, Kim DN, Hornberger B, Dubas J, Laine AM, Zelefsky MJ. Dosimetric comparison of rectal-sparing capabilities of rectal balloon vs injectable spacer gel in stereotactic body radiation therapy for prostate cancer: lessons learned from prospective trials. *Medical Dosimetry* 2017;42(4):341-7.
54. Levy JF, Khairnar R, Louie AV, Showalter TN, Mullins CD, Mishra MV. Evaluating the cost-effectiveness of hydrogel rectal spacer in prostate cancer radiation therapy. *Practical radiation oncology* 2019;9(2):e172-9.
55. Hall WA, Tree AC, Deamaley D, Parker CC, Prasad V, Roach M, Lawton CA. Considering benefit and risk before routinely recommending SpaceOAR. *The Lancet Oncology* 2021;22(1):11-3.
56. Brenneman RJ, Goddu SM, Andruska N, Roy A, Bosch WR, Fischer-Valuck B, Efsthathiou JA, Gay HA, Michalski JM, Baumann BC. Feasibility of Same-Day Prostate Fiducial Markers, Perirectal Hydrogel Spacer Placement, and Computed Tomography and Magnetic Resonance Imaging Simulation for External Beam Radiation Therapy for Low-Risk and Intermediate-Risk Prostate Cancer. *Practical radiation oncology* 2022;12(2):e117-22.
57. Pinkawa M, Bornemann C, Escobar-Corral N, Piroth MD, Holy R, Eble MJ. Treatment planning after hydrogel injection during radiotherapy of prostate cancer. *Strahlentherapie und Onkologie* 2013;189(9):796.

## The role of rectal sparing devices in post-prostatectomy radiotherapy: a review article

### Abstract

Received: 20 Dec. 2022 Revised: 28 Dec. 2022 Accepted: 12 Feb. 2023 Available online: 20 Feb. 2023

Arezoo Mehrabian M.D.<sup>1</sup>  
Hamed Ghaffari M.Sc.<sup>2</sup>  
Soheila Refahi Ph.D.<sup>3</sup>  
Mohammad Haghparast  
Ph.D.<sup>4</sup>  
Abolhasan Rezaeyan Ph.D.<sup>5\*</sup>

1- Department of Radiation Oncology, Imam Hassan Mojtaba Hospital, Faculty of Medicine, Dezfoul University of Medical Sciences, Dezfoul, Iran.

2- Department of Medical Physics, School of Medicine, Iran University of Medical Sciences, Tehran, Iran.

3- Department of Medical Physics, Faculty of Medicine, Ardabil University of Medical Sciences, Ardabil, Iran.

4- Department of Radiology, Faculty of Para-Medicine, Hormozgan University of Medical Sciences, Bandar-Abbas, Iran.

5- Department of Medical Physics, School of Medicine, Fasa University of Medical Sciences, Fasa, Iran.

\* Corresponding author: Department of Medical Physics, School of Medicine, Fasa University of Medical Sciences, Fasa, Iran.  
Tel: +98-71-53314068  
E-mail: h.rezaeyan@fums.ac.ir

Adjuvant or salvage radiotherapy can control biochemical relapse after radical prostatectomy and reduce the risk of distant metastases. Dose-escalated radiotherapy after radical prostatectomy can lead to improved biochemical relapse-free survival. Over the last decades, despite the technological advancements in prostate radiotherapy, radiation-induced rectal toxicity is still the main limiting factor for dose escalation owing to the anatomical proximity of the prostate gland to the rectum. To this end, several rectal sparing devices, including Endorectal balloons (ERBs), prostate-rectum spacers (e.g. SpaceOAR hydrogel), and rectal retractor have been explored to increase the distance between the prostate and the rectum to reduce rectal radiation doses and toxicities. Over the last decade, several studies applied these devices during post-prostatectomy radiotherapy setting. Therefore, the purpose of this review is to evaluate the impact of rectal sparing devices on dose-volume parameters of anorectal, radiation-induced rectal toxicity, and prostate bed motion during post-prostatectomy radiotherapy. The results showed that although using ERBs can lead to stability in the target volume position, it cannot reduce rectal radiation doses, in particular dose to the anterior rectal wall. The application of ERBs can reduce the received dose of the anal wall and increase the geometric reproducibility of the clinical target volume (CTV) position. However, the role of ERBs in reducing the received dose of the rectal wall is still controversial, which can be associated with the displacement of the anterior rectal wall towards the prostate bed (high radiation dose area). The use of SpaceOAR hydrogel can significantly increase the distance between the rectum and the prostate bed and ultimately reduce the dose received by the rectal wall. Also, the use of rectal retractor remarkably reduces rectal radiation doses. The dosimetric and clinical results of the use of SpaceOAR hydrogel and rectal retractor are very promising, and these devices can be used for patients after the necessary evaluations by radiation oncologist in post-prostatectomy radiotherapy. However, further studies will be required to elucidate the efficacy of SpaceOAR hydrogel and rectal retractor in reducing radiotherapy-induced rectal toxicity following post-prostatectomy radiotherapy.

**Keywords:** prostatectomy, prostate cancer, radiotherapy, rectum.

Copyright © 2023 Mehrabian et al. Published by Tehran University of Medical Sciences.

This work is licensed under a Creative Commons Attribution-Non-Commercial 4.0 International license (<https://creativecommons.org/licenses/by-nc/4.0/>). Non-commercial uses of the work are permitted, provided the original work is properly cited.

Tehran Univ Med J (TUMJ) 2023 March;80(12):921-30

<http://tumj.tums.ac.ir>