مجلـه‌ی علمـــی، پژوهشـی دانشـــگاه علـــوم پزشـــکی زنجـــان
دوره‌ی ۲۰، شماره‌ی ۸۳، بهمن و اسفند ۱۳۹۱، صفحات ۳۱ تا ۴۲

تغییرات الکترومیوگرافیک و رفتاری بعد از پیوند سلول‌های بنیادی فولیکول مو به محل ضایعه‌ی نخاعی موش صحرایی توسط مدل فشاری

دکتر نوروز نجف‌زاده[۱]، دکتر ملیحه نوبخت[۲]، دکتر کوروش منصوری[۳]، دکتر علی نیاپور[۱]، دکتر محمد قاسم گل محمدی[۱]

نویسنده‌ی مسوول: اردبیل، دانشگاه علوم پزشکی اردبیل، گروه علوم تشریحی و پاتولوژی n.najafzade@arums.ac.ir

دریافت: ۹۰/۹/۸ پذیرش: ۹۱/۵/۲

چکیده

زمینه و هدف: *ضایعه نخاعی در دنیا از شیوع بالایی برخوردار است، هم اکنون جهت ترمیم علایم حسی و حرکتی بعد از ضایعات نخاعی روش درمانی خوبی وجود ندارد. به‌دنبال تحقیق و پژوهش پیرامون نحوه‌ی درمان ضایعات نخاعی، استفاده از سلول‌های بنیادی، دریچه‌ی نوینی را به روی محققین گشوده است. در این ارتباط سلول‌های بنیادی می‌تواند مشتق از منابع متفاوتی باشد. در این تحقیق با توجه به‌ویژگی خاص ناحیه‌ی بالج فولیکول مو که حاوی سلول‌های بنیادی چند ظرفیتی با قدرت تکثیری بالا و قابلیت دسترسی آسان می‌باشد، از این سلول‌ها جهت ترمیم ضایعات حاصله در نخاع استفاده می‌کنیم. در این مطالعه، سلول‌های بنیادی فولکیول مو بعد از جداسازی و کشت در آزمایشگاه، به مدل ضایعه‌ی نخاعی پیوند زده شد.*

روش بررسی: *سلول‌های بنیادی بیان کننده‌ی نستین از ناحیه‌ی بالج فولیکول موی موش صحرایی نژاد ویستار جدا شد، در مرحله‌ی بعد ۱۴ سر موش صحرایی ضایعه نخاعی شدند و سلول‌های بنیادی جدا شده به محل ضایعه پیوند زده شد. هشت هفته بعد از پیوند، بهبودی رفتاری حیوان با روش نمره‌دهی BBB، و تغییرات فعالیت عضلانی با روش EMG، مورد بررسی قرار گرفت.*

نتایج: *نتایج بررسی رفتاری با مقیاس BBB، نشان داد که نمره‌ی BBB در گروه پیوندی نسبت به گروه کنترل، زیاد بود و در پایان هفته‌ی هفتم و هشتم میزان بهبودی عملکرد حرکتی در گروه پیوندی بهتر بود (P=۰/۰۲۳) که این میزان برای گروه پیوندی ۰/۳۲ ± ۱۵/۶۴ و برای گروه شم ۰/۴۵± ۱۲/۸ بود و در حیوانات گروه پیوندی تخلیه‌ی شارژها و سیگنال‌های EMG، طولانی بود (P<۰/۰۵).*

نتیجه‌گیری: *ما در این مطالعه نشان دادیم که سلول‌های بنیادی فولیکول موی موش صحرایی، بعد از تزریق به داخل ضایعه‌ی نخاعی، می تواند در ترمیم و جایگزینی سلول‌های عصبی و گلیال تخریب شده موثر واقع شود و باعث بهبودی حرکتی و فعالیت عضلانی شود.*

واژگان کلیدی: سلول‌های بنیادی فولیکول مو، ضایعه نخاعی مدل فشاری، تست BBB، الکترومیوگرافی

مقدمه

در سال ۲۰۰۴ مرکز ملی آمار آسیب نخاعی در آمریکا، میزان شیوع ضایعه نخاعی را در این کشور ۱۱۰۰۰ مورد در سال اعلام کرد که به طور تقریبی ۴۰ نفر در هر یک میلیون جمعیت این کشور را مبتلا می‌کند و در کل دنیا هم

۱- دکترای تخصصی علوم تشریحی، استادیار دانشگاه علوم پزشکی اردبیل

۲- دکترای تخصصی بافت شناسی، استادیار دانشگاه علوم پزشکی تهران، مرکز تحقیقات مقاومت میکروبی، مرکز تحقیقات سلولی و مولکولی

۳- دکترای تخصصی طب فیزیکی و توانبخشی، استادیار دانشگاه علوم پزشکی تهران

۱۵ تا۴۰ نفر در هر میلیون مبتلا می‌شوند (۱). آسیب نخاعی خواه به علت تروما ایجاد شده باشد و یا علت غیر تروماتیک داشته باشد، باعث اختلال عملکرد قابل ملاحظه‌ای در عملکرد فرد می‌شود و به‌طور فیزیکی و روانی نه‌تنها خود فرد را مبتلا می‌کند بلکه خانواده و جامعه هم درگیر می‌شوند. هم‌اکنون درمان بالینی جهت ترمیم علایم حسی و حرکتی بعد از ضایعات نخاعی وجود ندارد و درمان های جراحی شامل برداشتن فشار از روی نخاع، ثابت نگهداشتن ستون فقرات، برداشتن قطعات استخوانی شکسته شده، خون و مواد ناشی از آسیب دیسک بین مهره‌ای برای جلوگیری از صدمات بیشتر انجام می‌گیرد (۲). مطالعات اخیر نشان داده‌اند که سلول‌های بنیادی در اغلب ارگان‌های بدن همچون عضله‌ی قلبی و اسکلتی، کبد، سیستم عصبی، سیستم خونی و اپیدرم قرار دارند (۳). سلول‌های بنیادی بالغین را می‌توان به‌صورت پیوند اتولوگ استفاده کرد و نیاز به تضعیف سیستم ایمنی هم نیست و مسایل اخلاقی هم مطرح نمی‌شود. از طرفی چون ظرفیت تکثیری سلول‌های بنیادی بالغین کم است و خاصیت تومورزایی آن‌ها هم کمتر است، پس سلول‌های بنیادی بالغین بهترین گزینه جهت پیوند مطرح هستند (٤). چندین سال است که ناحیه‌ی بالج، به‌عنوان محل سلول‌های بنیادی فولیکول مو شناخته شده است. ناحیه‌ی بالج نزدیک محل اتصال عضله راست کننده‌ی مو و غده‌ی چربی واقع شده است. علی الرغم نقش اساسی آن در هموستاز و ترمیم زخم، سلول‌های بنیادی این ناحیه کمتر مورد بررسی قرار گرفته است (۵). کوتسارلیس و همکارانش، سلول‌های حفظ کننده لیبل را در ناحیه‌ی غلاف ریشه‌ای خارجی فولیکول موی موش مشاهده کردند (۷و٦) و کوباياشی و همکارانش با کشت فولیکول موی موش صحرایی گزارش کردند که در فولیکول موی سبیل موش صحرایی، سلول‌های تشکیل دهنده‌ی کلونی کراتینوسیت در ناحیه‌ی بالج قرار دارند (۸). سلول‌های بنیادی ناحیه‌ی بالج فولیکول مو توانایی بیان مارکر سلول‌های بنیادی نورونی نستین را دارند و می‌توانند بعد از پیوند به سلول‌های رده‌ی نورونی وگلیال تبدیل شوند (۹و٦). علاوه بر فولیکول مو، سلول‌های بنیادی دیگری با منشا مزانشیمی از ناحیه‌ی درم پوست یافت شده است که توانایی تمایز به سلول‌های استخوانی، غضروفی، عضلانی و نورونی را دارند (۱۰). در جایگزین کردن سلول‌های از بین رفته در ضایعه‌ی نخاعی، سلول‌های بنیادی نورونی، اولین گزینه می‌تواند باشد. منابع اصلی این سلول‌ها از نواحی مختلف سیستم عصبی مرکزی که دارای تکثیر سلولی است، می‌باشد که شامل نواحی ساب ونتریکولار، بطن طرفی، ناحیه‌ی گیروس دنتیت، کورتکس، بطن‌های چهارم و کانال مرکزی نخاع می‌باشد. به دلیل اینکه سلول‌های بنیادی عصبی اندک هستند و تهیه‌ی آنها نیاز به روش‌های تهاجمی دارد و پتانسیل محدودی دارند تا در محیط کشت تکثیر پیدا کنند، بررسی پتانسیل ترمیمی سلول‌های بنیادی مشتق از بالج که از لایه‌ی اکتودرمی ایجاد می‌شود و در محیط آزمایشگاه توانایی تمایز به سلول‌های عصبی را دارد، در این مطالعه مورد توجه قرار گرفت. این مطالعه بر روی فولیکول موی موش صحرایی انجام شد و پس از کشت سلول‌های بالج فولیکول موی موش صحرایی و پیوند آن‌ها به محل ضایعه‌ی نخاعی و تغییرات رفتاری و الکترومیوگرافی مورد بررسی قرار گرفت.

روش بررسی

در این مطالعه‌ی تجربی از موش‌های صحرایی نژاد ویستارنر به وزن ۱۵۰ تا ۲۰۰ گرم استفاده شد. گروه‌بندی حیوانات به شرح زیر بود:

الف) گروه پیوندی: در تعداد ١٤ سر موش صحرایی ویستار ضایعه‌ی نخاعی نوع فشاری ایجاد شد و سلول‌های بنیادی فولیکول مو تزریق گردید.

ب) گروه شم: در تعداد ۵ سر موش صحرایی که ضایعه نخاعی شده بودند فقط بافر HBSS تزریق شد.

ج) گروه کنترل: تعدا ۵ سر موش صحرایی به‌عنوان گروه کنترل در نظر گرفته شد که لامینکتومی شده بودند و هیچ‌گونه ضایعه‌ای نداشتند و سلول هم دریافت نمی‌کردند.

اتاق نگهداری دارای نور و حرارت کافی بود. شرایط نوری حیوانات به صورت دوازده ساعت روشنایی و دوازده ساعت تاریکی بود. درجه‌ی حرارت اتاق در محدوده‌ی ۳۷ درجه‌ی سانتی‌گراد حفظ شد. آب و غذای کافی برای حیوانات به صورت آزاد وجود داشت.

جهت جدا کردن فولیکول مو و ناحیه‌ی بالج از روش تعدیل شده‌ی کوباباشی و همکاران استفاده شد (۱۱و ۸). در این روش بعد از بیهوشی حیوانات با اتر، صورت و سر حیوانات توسط محلول ۱:۱ بتادین و پراکسید هیدروژن به مدت سه دقیقه شستشو می‌شوند و به‌دنبال آن موهای ناحیه‌ی صورت تراشیده شده و با الکل ۷۰ درصد تمیز و ضد عفونی می‌شود و بافت لب بالا که حاوی فولیکول‌های موی سبیل موش است، بریده می‌شود. در این مطالعه بعد از برداشتن بافت لب بالا در زیر هود و محیط استریل، نمونه‌ها در محیط DMEM/F۱۲ (اینویتروژن) حاوی پنی‌سیلین (۱۰۰ واحد در میلی‌لیتر–اینویتروژن)، استرپتومایسین (۱۰۰ میکروگرم در میلی‌لیتر– اینویتروژن)، آمفوتریسین B (۰/۵ میکروگرم در میلی‌لیتر– سیگما) به‌مدت نیم ساعت قرار داده شد. پس از شستشوی نمونه‌ها در فسفات بافر، بافت‌های همبند اطراف فولیکول برداشته شد. نمونه به تکه‌های کوچک تقسیم شد و در محلول کلاژناز/دیسپاز (۱ میلی‌گرم در میلی‌لیتر– سیگما) و در درجه حرارت ۳۷ درجه‌ی سانتی‌گراد به‌مدت نیم ساعت انکوبه شدند. بعد از نیم ساعت، فولیکول‌های مو به وسیله‌ی پنس ظریف از بافت لب بیرون کشیده شد و به پلیت‌های ۳۵ میلی‌متر منتقل شدند و پس از ایجاد برش‌های عرضی از بالا و پایین ناحیه‌ی بالج، با استفاده از تیغ بیستوری کوچک ناحیه‌ی بالج جدا شد بعد از برداشتن کپسول کلاژن اطراف آن با بافر فسفات شستشو داده شده، آماده‌ی کشت گردید. برای کشت سلول‌های ناحیه‌ی بالج این مراحل طی شد (۱۲). ناحیه‌ی بالج جداشده در محلول ۰/۰۱ درصد اتیل‌دی‌آمین‌تترااسیتیک اسید (EDTA) و ۰/۱۲۵ درصد تریپسین (گیبکو)به مدت ۳۰ دقیقه و در دمای ۳۷ درجه‌ی سانتی‌گراد انکوبه شد. سلول‌های جدا شده با سرعت ۱۲۰۰rpm به‌مدت ده دقیقه سانتریفوژ شدند و بعد از جداسازی، سلول‌ها در پلیت‌ایی که قبلا با کلاژن نوع یک پوشیده شده بود، ریخته شدند. سلول‌ها در محیط DMEM/F۱۲ حاوی ال–گلوتامین (۳/٤ میلی‌مول)، آدنین (۰/۱۳۵ میلی‌مول)، انسولین (۵ میکروگرم در میلی‌لیتر)، کلراتوکسین (سیگما $۱۰^{-۹}$)، هیدروکورتیزون (۰/۵ میلی‌گرم در میلی‌لیتر)، فاکتور رشد اپیدرمال (EGF)(۱۰ نانوگرم در میلی‌لیتر، سیگما) و ۱۰ درصد FBS کشت داده شدند (۱۱). مدل ضایعه‌ی نخاعی مشابه روش تاوکا و همکارانش انجام شد (۱۳). به‌طور خلاصه، با کتامین و گزیلازین بیهوشی انجام شد. موش‌های صحرایی با استفاده از دستگاه استریوتاکس بی‌حرکت نگه داشته شدند تا ستون فقرات موقع جراحی لامینکتومی ثابت بماند. پوست روی ستون فقرات با تیغ بیستوری بریده شد و بعد از برش عضلات متصل شده به زایده خاری، لامینای مهره ده سینه‌ای با مته برداشته شد، بعد از آشکار شدن سخت شامه، وزنه ۲۰ گرمی به مدت ۲۰ دقیقه روی سخت شامه گذاشته شد تا نخاع را تحت فشار قرار دهد، در طول مدت جراحی دمای بدن حیوان با استفاده از لامپ رشته‌ای گرم نگه داشته شد.

ده روز بعد از ضایعه‌ی نخاعی پیوند سلولی انجام شد، محل ضایعه دوباره باز شد، بعد از پیپتاژ کردن، تعداد ٤۰۰۰۰۰ سلول بنیادی در ۱۰ میکرولیتر بافر HBSS و با استفاده از سرنگ همیلتون (با اندازه‌ی سوزن ۳۰) به محل ضایعه تزریق شد، به‌طوری که ۵ میکرولیتر به مرکز ضایعه و ۵ میکرولیتر دیگر به بالا و پایین محل ضایعه تزریق شد. بعد از پیوند سلولی، حیوانات در مجاورت لامپ رشته‌ای قرار داده شدند و

بعـد از جراحـی هـر ۷ روز سـفازولین تزریـق شـد، دو بـار در روز روی مثانه‌ی حیوان فشار ملایمی وارد شد تا دفـع ادار صورت گیرد.

در تـست رفتـاری BBB (Basso Beattie Bresnahan) دامنه‌ی حرکتـی حیـوان دارای ضـایعه نخـاعی در دو مرحلـه ارزیابی می‌شود. در مرحله‌ی پیش تست جهت آشنایی حیـوان با محفظه‌ی مدور که فیلمبرداری حیوان‌ها از داخل آن صورت می‌گیرد، انجام می‌شود. در این مرحله حیوان به‌مدت ده روز و هر روز به‌مدت یک سـاعت داخـل محفظـه مـدور قـرار داده مـی‌شـود تـا علایـم اسـترس و تـرس حیـوان از بـین بـرود. فیلم‌برداری نیز توسط دوربین Canon G۹ انجام می‌شـود. در مرحله تست حیوان به‌مدت ٤ دقیقـه داخـل محفظـه‌ی مـدور قرار داده شده به‌حرکت تشویق مـی‌شـود. براسـاس وضـعیت حرکتی نمره‌ی صفر تا ۲۱ داده می‌شود (۱۵و ۱٤).

بعد از پیوند، ثبت الکترومیـوگرافی انجـام شـد، حیوانـات بـا تزریق داخل صفاقی کتـامین (۸۰ میلـی‌گـرم بـر کیلـوگـرم) و گزیلازین (۱۰ میلی‌گرم بر کیلوگرم) بیهوش شدند برای انجام EMG سوزنی روی حیوانات از دسـتگاه EMG پورتابـل و الکترود سوزنی مخصوص اسـتفاده شـد. موقـع انجـام فراینـد EMG، الکترود داخل عضلات گروه فلکسور انـدام تحتـانی قرار داده شد و بدن حیوان از طریق دم به زمین وصل شـد تـا میزان نویز به حداقل برسـد. بنـابراین EMG سـوزنی داخـل عضلانی انجام شد. حیوانـات تقریبـا بـه‌مـدت ۲ دقیقـه روی سـطح صـاف الکترومیـوگرافی شـدند و بعـد از اتمـام الکترومیوگرافی از هر پا، مدت زمان ۳۰ ثانیـه از امـواج ثبـت شده که روی ۱۰۰ میکرو ولت تنظیم شده بود، مـورد بررسـی قرار گرفتند (۱٦).

آنالیز آماری: آنالیز آماری با روش آماری ANOVA و آنالیز Bonferroni Post Hoc Analysis انجـام شـد و در هـر دو روش P کمتـر از ۰/۰۵ معنـی‌دار در نظـر گرفتـه شـد.

یافته‌ها

بررسی رفتاری بعد از ضایعه و تایید مـدل قبـل از پیونـد نتایج رفتاری پس از ضایعه‌ی نخاعی نوع فشاری نشان داد که از ۱۹ سر موش صحرایی که در این پژوهش ضایعه‌ی نخـاعی نـوع فـشاری را دریافـت کـرده بودنـد (شـکل ۱ A, B)، در هفته‌ی اول بعد از ایجاد ضایعه توانایی حرکت نداشتند.

تغییرات رفتـاری پـس از پیونـد: یـک روز بعـد از پیونـد در گروه‌های پیوندی (تجربی) و شم، پاه‌ها فلج بودند و در موقـع حرکت، پاه‌ها را روی سطح صاف می‌کـشیدند. ایـن وضـعیت در گروه کنترل که لامینکتومی شده بودند تا آخر هفتـه هـشتم یکسان بود و حیوان‌ها قادر بودند بـه راحتـی حرکـت کننـد و نمره‌ی BBB آن‌ها کامل و ۲۱ بود. یـک هفتـه بعـد از پیونـد سلول‌های بنیادی فولیکول مو به گروه پیوندی، امکـان تحمـل وزن یا گام برداشتن در اندام‌های خلفی دیده نـشد و ارزیـابی عملکرد حرکتی با اسـتفاده از تـست BBB، تفـاوت چنـدانی بین گروه شم و پیوندی (سلول پیوند شده) نشان نداد و میزان بهبودی در گروه شم و پیوندی یکسان بود و حرکات خفیفـی در مفاصل در پاه‌ها به‌خصوص ران و زانو دیده شد. در پایـان هفته‌ی هفتم و هشتم میزان بهبودی عملکرد حرکتی در گـروه پیوندی نسبت به گروه شـم بهتـر بـود (P= ۰/۰۲۳) کـه ایـن میزان برای گروه پیونـدی ۱۵/٦٤±۰/۳۲ و بـرای گـروه شـم ۱۲/۸±۰/٤۵بود.

مطالعـات آمـاری نـشان داد کـه از هفتـه‌ی سـوم تـا پایـان هفته هشتم میزان بهبـودی حرکتـی در گـروه پیونـدی نـسبت بـه گـروه شـم بهتـر شـد. در دو هفتـه‌ی آخـر مطالعـه، در گـروه پیونـدی، تحمـل وزن و همـاهنگی حرکتـی بـین اندام‌های جلویی و عقبـی در طـی راه رفـتن بهتـر شـده بـود. در حـالی‌کـه در گـروه شـم، بهبـودی عملکـرد حرکتـی تـا حـد گـروه پیونـدی نبـود. آنـالیز آمـاری گـروه‌هـای شم و پیوندی بـا اسـتفاده از Independent T Test نـشان

داد کـه بهبـودی در دو هفتـه آخـر در گـروه پیونـدی نـسبت به شم، به‌طور معنی‌داری افزایش یافته بود (نمودار ۲ و ۱)

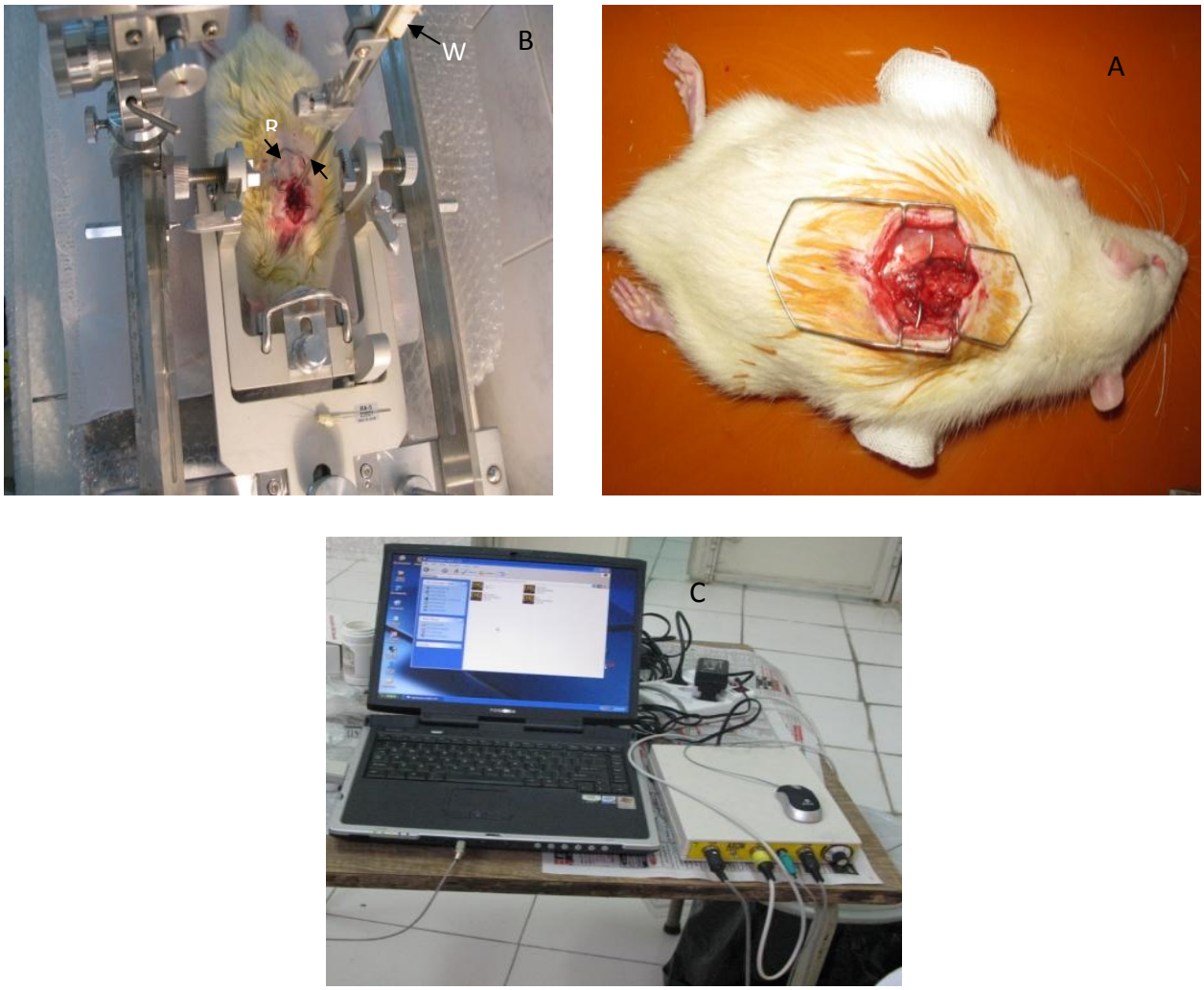

شکل ۱: روش دسترسی به نخاع از طریق لامینکتومی (A)، بعد از لامینکتومی حیوان به وسیله‌ی دستگاه استرئوسکوپ ثابت نگه داشته شده و میله‌ای باریک به وزن ۲۰ گرم داخل لوله‌ی استوانه‌ای به‌مدت ۲۰ دقیقه قرار گرفته است (B)، دستگاه EMG پرتابل (C)، W=Weight

یافته‌های EMG قبل از پیوند و هشت هفته بعد از پیونـد: نتایج ایـن مطالعـه نـشان داد کـه در عـضلات فلکـسور ران گـروه کنتـرل، EMG کامـل ثبـت شـد و در گـروه شـم بعـد از هـشت هفتـه تغییـرات قابـل ملاحظـه ای در طـول امـواج ثبـت شـده مـشاهده نـشد ولـی در گـروه تجربـی دیس شارژهای طولانی ثبت شد که نشان دهنـده‌ی بهبـودی نسبی عضلات گروه فلکسور ران موش صـحرایی مـی‌باشـد (شکل ۲).

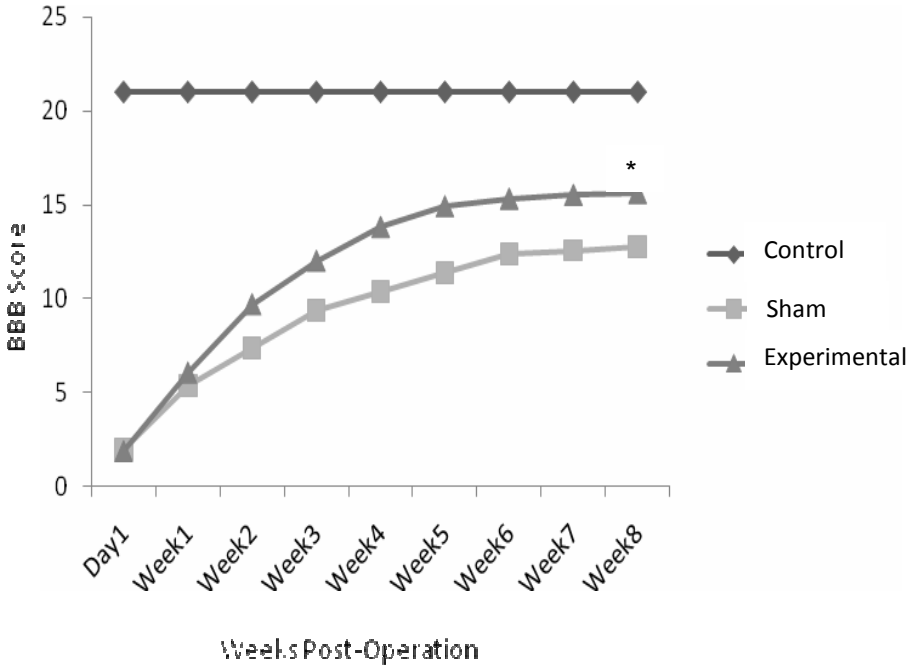

نمودار ۲: میزان بهبودی در گروه‌های کنترل، شم و تجربی در طی هشت هفته در گروه کنترل تغییراتی از هفته‌ی اول تا هشتم مشاهده نشد، ولی در هفته‌ی هشتم، تغییراتی در عملکرد حرکتی در گروه پیوندی مشاهده شد که نسبت به گروه شم معنی‌دار بود.

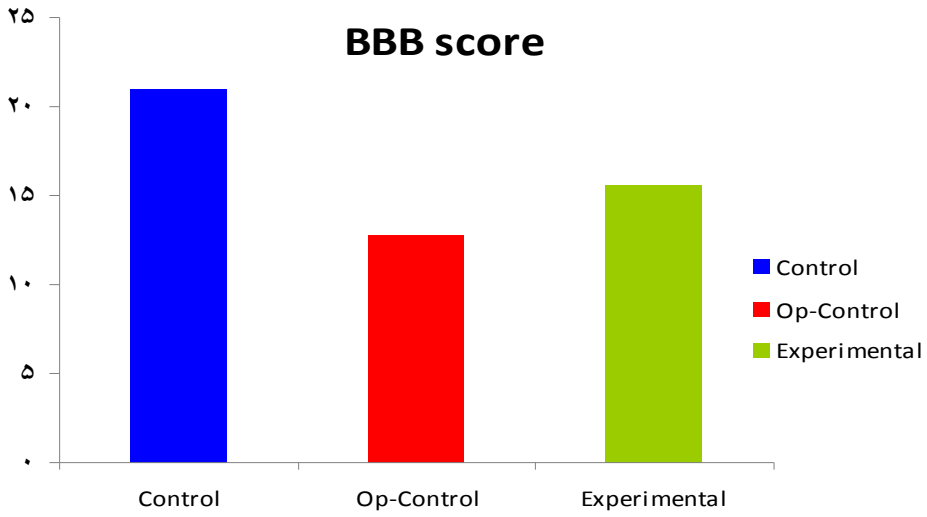

نمودار ۳: *میانگین نمره‌ی* ***BBB بعد از هشت هفته به‌طور قابل ملاحظه‌ای میزان بهبودی در گروه تجربی*** *(پیوندی) نسبت به* ***گروه شم بیشتر بود در گروه پیوندی میانگین نمره‌ی BBB ۰/۳۲± ۱۵/٦٤ بود و میانگین نمره‌ی BBB در گروه شم ۰/٤٥± ۱۲/۸ بود (P=۰/۰۲۳).***

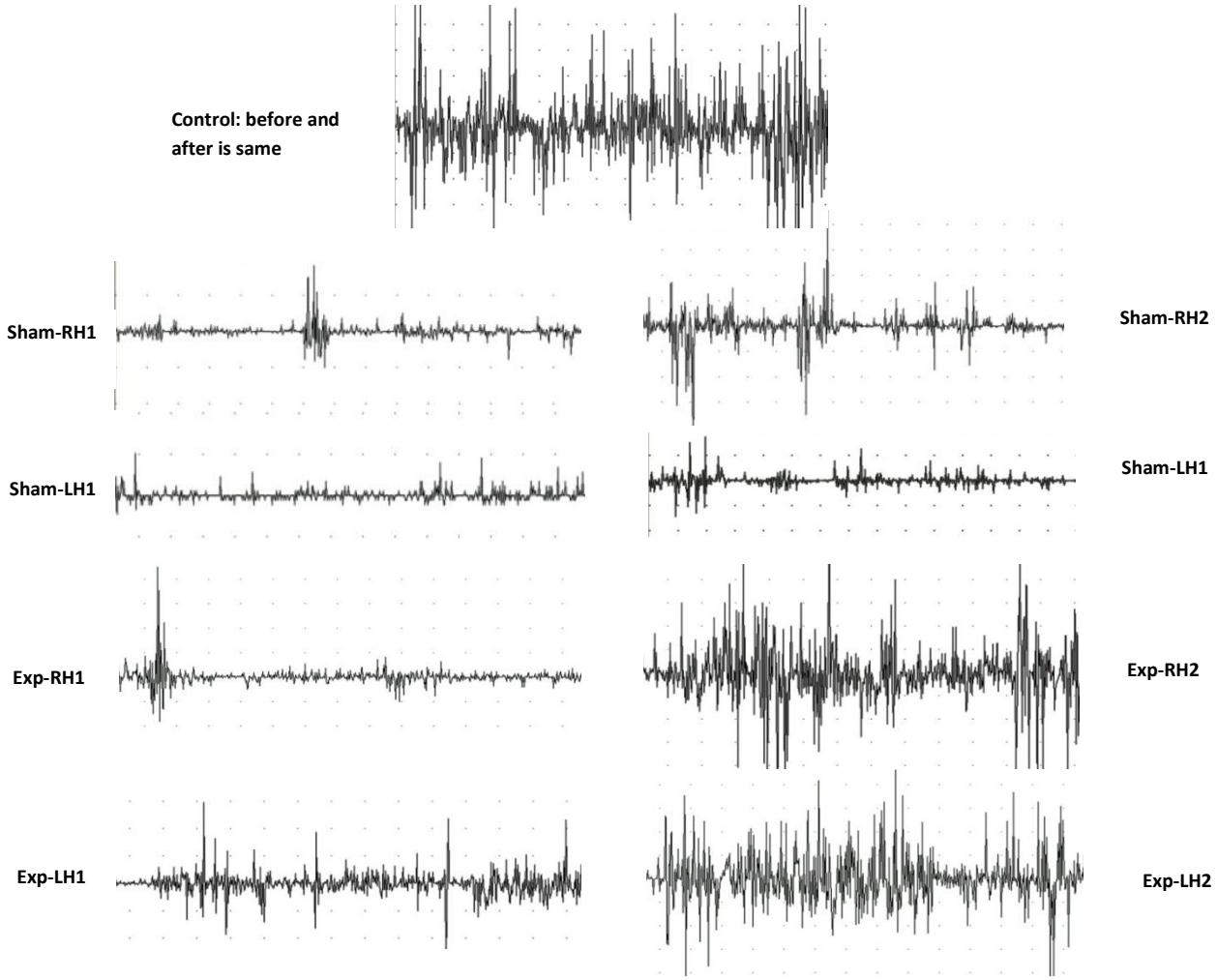

شکل ۲: نمونه‌ای از سیگنال‌های EMG سوزنی از عضلات گروه فلکسور ران. در گروه کنترل، قبل و بعد از پیوند امواج کاملی ثبت شد. در گروه شم، امواج ثبت شده قبل از پیوند با بعد از پیوند تفاوت اندکی داشت اما در گروه تجربی تفاوت قابل ملاحظه‌ای در امواج قبل و بعد از پیوند مشاهده شد. عدد ۱ قبل از پیوند و عدد ۲ بعد از پیوند را نشان می‌دهد. RH=Right Hindlimb, LH=Left Hindlimb

بحث

در زمینه سلول درمانی، سلول‌های بنیادی یکی از گزینه‌های درمان محسوب می‌شوند. این سلول‌ها قادرند تکثیر یافته، به رده‌های سلولی خاصی متمایز شوند. ظرفیت تمایزی سلول‌های بنیادی بالغین، فرصتی برای دانشمندان فراهم آورده است تا ارگان‌های آسیب دیده را با استفاده از سلول‌های بنیادی بالغ ترمیم دهند. به‌ویژه در بیماری‌های سیستم عصبی از جمله بیماری پارکینسون، سکته‌ی مغزی و ضایعات نخاعی نیز از سلول‌های بنیادی استفاده می‌شود (۱۷). تحقیقات اخیر بر روی فولیکول مو نشان داده است که این سلول‌ها به انواع مختلف سلول‌ها متمایز می‌شوند (۱۸و ۷) در این مطالعه، پیوند سلول‌های بنیادی جدا شده از فولیکول مو در درمان ضایعه نخاعی فشاری مورد بررسی قرار گرفت. تاکنون از چندین روش کیفی و کمی جهت بررسی تغییرات در فعالیت

حرکتی بعد از ضایعه‌ی نخاعی استفاده شده است. در این تحقیق ما شاخص‌های حرکتی را در موش‌های صحرایی که به‌صورت آزادانه حرکت می‌کردند با استفاده از دو روش جداگانه بررسی کردیم تا نتایج کمی و کیفی به‌دست بیاوریم. در این مطالعه برای اولین بار از دو روش EMG و BBB جهت تعیین عملکرد حرکتی حیوان استفاده شد. در پایان هفته ی هشتم میزان بهبودی عملکرد حرکتی در گروه پیوندی نسبت به گروه شم بهتر بود (p=۰/۰۲۳) که این میزان برای گروه پیوندی ۱۵/٦٤±۰/۳۲ و برای گروه شم ۱۲/۸±۰/٤٥ بود و همزمان امواج بهتری در EMG ثبت شد. در مطالعه‌ی دیگری که آموه و همکارانش انجام دادند، نشان داده شد که سلول‌های بنیادی فولیکول موی پیوند شده به عصب، قادر است عصب محیطی را ترمیم دهد و باعث اتصال آن شود، سلول‌های پیوندی هم توانستند به سلول‌های شوان بیان کننده‌ی GFAP تبدیل شوند (۱۹)، همچنین این محقق در مطالعه ی دیگری نشان داد که بعد از تزریق سلول‌های بنیادی موش سوری به محل ضایعه ی نخاعی نوع له شدگی نشان داد که سلول‌ها در محل ضایعه به سلول‌های شوان تبدیل می‌شوند و باعث بهبودی حرکتی نسبی می‌شوند P<۰/۰۵ (۲۱و ۲۰) که این یافته‌ها با نتایج ما هماهنگی دارد. سایبر بلوم و همکارانش سلول‌های نورال کرست مشتق از فولیکول مو را به نخاع ضایعه‌ی دیده موش تزریق کردند بعد از پیوند سلول‌های بنیادی نورال کرست اپیدرمی به نخاع موش، سلول‌ها زنده می‌مانند و با نورون‌های میزبان ادغام می‌شوند و این سلول‌ها در نخاع مهاجرت و تکثیر پیدا نمی‌کنند و باعث بهبودی عملکرد حرکتی در تست BBB می شوند (۲۲)، همچنین مطالعات لی و همکارانش در سال ۲۰۱۱ نشان داد که سلول‌های مشتق از ناحیه‌ی بالج نسبت به سلول‌های مشتق از ناحیه‌ی پاپیلای درم باعث بهبودی بیشتری در محل ضایعه‌ی نخاعی می‌شود (۲۳) که این یافته‌ها با یافته‌های ما در این مطالعه سازگار است. دلیل این مساله می‌تواند این باشد که سلول‌های بنیادی فولیکول مو منشا اکتودرمی دارند و در محل ضایعه‌ی نخاعی به سلول‌های نورونی تبدیل می‌شود و یا این سلول‌ها در محل آسیب فاکتورهایی تولید می‌کند که باعث رشد مجدد آکسونی و ترمیم عصبی می‌شوند (۲٤و ۱۱). در EMG، بین سیگنال‌های ثبت شده و فعالیت عضلانی ارتباط مستقیمی وجود دارد، هر چه قدر سیگنال‌های ثبت شده طولانی و با دامنه‌ی بالا باشند فعالیت عضلانی هم بهتر است، یکی دیگر از نتایج ما ثبت امواج EMG، با ارتفاع زیاد در گروه پیوندی نسبت به گروه شم بود که نشان دهنده‌ی بهبود عملکرد عضلانی است علاوه براین، در حیوان‌های گروه پیوندی نمره‌ی BBB نسبت به گروه شم، بهتر بود. این دو نتیجه تایید کننده‌ی اثر سلول‌های بنیادی فولیکول مو روی بهبود ضایعه ی نخاعی است. مطالعات زیادی فعالیت EMG را در عضلات اندام‌های تحتانی موش صحرایی بررسی کرده‌اند، هرچند بنظر می‌رسد اطلاعات کمی راجع به فعالیت عضلانی در بعد از پیوند به محل ضایعه نخاعی وجود دارد. جهت بررسی بهبود حرکتی در مدل ضایعه ی نخاعی موش صحرایی از مقیاس نمره‌دهی BBB به‌طور معمول استفاده می‌شود. به‌نظر می‌رسد که تغییراتی که در حرکت حیوان ایجاد می‌شود تنها با استفاده از مقیاس BBB، قابل ارزیابی نیست. بنابراین بهتر است از روش‌هایی که اجازه‌ی آنالیز شاخص‌های مختلف حرکتی همچون خصوصیات الکترومیوگرافیک را می‌دهند استفاده شوند. علی الرغم، استفاده گسترده از موش‌های صحرایی، به‌عنوان مدل‌های پیوندی برای بررسی بهبودی عملکرد حرکتی، مطالعات کمی از روش‌های کمی برای آنالیز اختلالات حرکتی هنگام راه رفتن استفاده کرده‌اند (۲۵). تاکنون مکانیسم دقیق ترمیم ضایعات نخاعی و بهبودی حرکتی در موش‌های صحرایی مشخص نشده است. اما یکی از مکانیسم‌های احتمالی رشد مجدد آکسون‌های آسیب دیده و رسیدن این اکسون‌ها به هدف است، مکانیسم احتمالی دیگر به‌دنبال آسیب، آرایش آناتومیک آکسون‌های بالا و پایین

ضایعه است که اجازه‌ی عبور سیگنال‌ها از ناحیه‌ی ضایعه را می‌دهد و باعث بهبودی حرکتی می‌شود (۲۷و ۲٦). این نتایج پیشنهاد می‌کند که سلول‌های بنیادی فولیکول مو می‌توانند باعث بهبودی آسیب نخاعی شوند بنابراین، این سلول‌ها به عنوان منبع اتولوگ و در دسترس جهت بهبودی ضایعات نخاعی و آسیب‌های عصبی می‌باشند.

نتیجه گیری

سلول های بنیادی فولیکول مو می‌توانند باعث بهبودی آسیب نخاعی شوند. بنابراین، این سلول‌ها به عنوان منبع اتولوگ و در دسترس جهت بهبودی ضایعات نخاعی و آسیب‌های عصبی پیشنهاد می‌شود.

تقدیر و تشکر

نویسندگان مقاله بر خود لازم می‌دانند که از سر کار خانم دکتر ناهید رهبر روشندل، آقای دکتر مسعود محمودیان اعضای هیات علمی گروه فارماکولوژی دانشگاه علوم پزشکی تهران به خاطر مساعدت و همکاری در انجام این مطالعه قدردانی نمایند.

References

1- Lim P, Tow A. Recovery and regeneration after spinal cord injury: A review and summary of recent literature. *Ann Acad Med Singapore*. 2007; 36: 49-57.

2- Reier P. Cellular transplantation strategies for spinal cord injury and translational neurobiology. *J Am Socie Exp Neuro Therap*. 2004; 1: 424-51.

3- Mimeault M, Batra SK. Recent progress on tissue-resident adult stem cell biology and their therapeutic implications. *Stem Cell Rev*. 2008; 4: 27-49.

4- Wong CE, Paratore C, Dours-Zimmermann MT, et al. Neural crest–derived cells with stem cell features can be traced back to multiple lineages in the adult skin. *J Cell Biol*. 2006; 175: 1005-15.

5- Paus R, Cotsarelis G. The biology of hair follicles. *N Engl J Med*. 1999; 341: 491-7.

6- Amoh Y, Li L, Katsuoka K, Penman S, Hoffman RM. Multipotent nestin-positive, keratin-negative hair-follicle bulge stem cells can form neurons. *Proc Natl Acad Sci U S A*. 2005; 102: 5530-4.

7- Cotsarelis G ,Sun TT, Lavker RM. Label-retaining cells reside in the bulge area of pilosebaceous unit: implications for follicular stem cells, hair cycle, and skin carcinogenesis. *Cell*. 1990; 61: 1329-37.

8- Kobayashi K, Rochat A, Barrandon Y. Segregation of keratinocyte colony-forming cells in the bulge of the rat vibrissa. *Proc Natl Acad Sci USA*. 1993; 90: 7391-5.

9- Amoh Y, Aki R, Hamada Y, et al. Nestin-positive hair follicle pluripotent stem cells can promote regeneration of impinged peripheral nerve injury. *J Dermatol*. 2012; 39: 33-8.

10- Sellheyer K, Krahl D. Cutaneous mesenchymal stem cells: status of current

knowledge, implications for dermatopathology. *J Cutaneous Pathol.* 2010; 37: 624-34.

11- Mignone JL, Roig-Lopez JL, Fedtsova N, et al. Neural potential of a stem cell population in the hair follicle. *Cell Cycle.* 2007; 6: 2161-70.

12- Yang JY, Lee JK, Rhee KJ, Kim KC, Hong UP, Lee JB. A comparative study of behavioral and immunohistological changes after spinal cord injury between young and adult rats. *J Korean Orthop Assoc.* 2004; 39: 522-30.

13- Taoka Y, Okajima K, Uchiba M, et al. Activated protein C reduces the severity of compression-induced spinal cord injury in rats by inhibiting activation of leukocytes. *J Neurosci.* 1998; 18: 1393-8.

14- Basso DM, Beattie MS, Bresnahan JC. A sensitive and reliable locomotor rating scale for open field testing in rats. *J Neurotrauma.* 1995; 12: 1-21.

15- Basso DM, Fisher LC, Anderson AJ, Jakeman LB, McTigue DM, Popovich PG. Basso mouse scale for locomotion detects differences in recovery after spinal cord injury in five common mouse strains. *J Neurotrauma.* 2006; 23: 635-59.

16- Skinner SA, Transfeldt EE, Mehbod AA, Mullan JC, Perra JH. Electromyography detects mechanically-induced suprasegmental spinal motor tract injury: review of decompression at spinal cord level. *Clin Neurophysiol.* 2009; 120: 754-64.

17- Korbling M, Estrov Z. Adult stem cells for tissue repair - a new therapeutic concept? *N Engl J Med.* 2003; 349: 570-582.

18- Oshima H, Rochat A, Kedzia C, Kobayashi K, Barrandon Y. Morphogenesis and renewal of hair follicles from adult multipotent stem cells. *Cell.* 2001; 104: 233-45.

19- Amoh Y, Li L, Campillo R, et al. Implanted hair follicle stem cells form Schwann cells that support repair of severed peripheral nerves. *Proc Natl Acad Sci USA.* 2005; 102: 17734-8.

20- Amoh Y, Hamada Y, Aki R, Kawahara K, Hoffman RM, Katsuoka K. Direct transplantation of uncultured hair-follicle pluripotent stem (hfPS) cells promotes the recovery of peripheral nerve injury. *J Cellular Biochemistry.* 2010; 110: 272-7.

21- Amoh Y, Li L, Katsuoka K, Hoffman RM. Multipotent hair follicle stem cells promote repair of spinal cord injury and recovery of walking function. *Cell Cycle.* 2008; 7: 1865-9.

22- Sieber-Blum M, Schnell L, Grim M, Hu YF, Schneider R, Schwab ME. Characterization of epidermal neural crest stem cell (EPI-NCSC) grafts in the lesioned spinal cord. *Mol Cell Neurosci.* 2006; 32: 67-81.

23- Liu F, Uchugonova A, Kimura H, et al. The bulge area is the major hair follicle source of nestin-expressing pluripotent stem cells which can repair the spinal cord compared to the dermal papilla. *Cell Cycle.* 2011; 10: 830-9.

24- Ding Y, Kastin AJ, Pan W. Neural plasticity after spinal cord injury. *Curr Pharm Des.* 2005; 11: 1441-50.

25- Majczynski H, Maleszak K, Gorska T, Slawinska U. Comparison of two methods for

quantitative assessment of unrestrained locomotion in the rat. *J Neuroscience Methods.* 2007; 163: 197-207.

26- Raineteau O, Schwab ME. Plasticity of motor systems after incomplete spinal cord injury. *Nat Rev Neurosci.* 2001; 2: 263-73.

27- Ballermann M, Tse AD, Misiaszek JE, Fouad K. Adaptations in the walking pattern of spinal cord injured rats. *J Neurotrauma.* 2006; 23: 897-907.

Electromyographic and Behavioral Changes after Transplantation of Hair Follicle Stem Cells into Rats with Spinal Cord Injury by Compression Model

Najafzadeh N[1], Nobakht M[2], Mansoori K[3], Niapour A[1], Golmohammadi MG[1]

[1]Dept. of Anatomy and Pathology, Ardabil University of Medical Sciences, Ardabil, Iran

[2]Dept. of Histology and Neurosciences, Microbial Resistance Research Center, Cellular and Molecular Research Center,Tehran university of Medical Sciences, Tehran, Iran

[3]Dept. of Physical Medicine and Rehabilitation, Tehran University of Medical Sciences, Tehran, Iran

Corresponding Author: Najafzadeh N, Dept. of Anatomy and Pathology, Ardabil University of Medical Sciences, Ardabil, Iran

E-mail: n.najafzade@arums.ac.ir

Received: 29 Nov 2011 **Accepted:** 23 Jul 2012

Background and Objective: Spinal cord injury (SCI) has a high incidence rate in the world. However, until recently, there has been no reliable treatment available for its sensory and motor complications. Utilization of stem cells has opened new insights for treatment of SCI. Hair follicle stem cells (HFSCs) are multipotent, have high proliferative potential, and easily accessible. Here, we isolated HFSCs and transplanted them to Rats with spinal cord injury by compression model.

Materials and Methods: HFSCs were isolated from the bulge area of Wistar rat whisker follicles. The SCI model was induced in 14 rats, and cultivated HFSCs were transplanted to the spinal cord lesion sites. Functional recovery was assessed by Basso–Beattie–Bresnahan (BBB) scale and muscular activity changes were evaluated with electromyography (EMG) 8 weeks following the transplantation.

Results: Behavioral assessments with BBB test showed that scores in transplanted animals were higher than the control group. Functional recovery in the transplanted group were better eight weeks after transplantation (p=0.023) and BBB scores were 15.64 ±0.32 compared to 12.8 ±0.45 in the sham group. Moreover, the signal amplitude of the needle EMG records of the lower extremity muscles increased in transplanted rats.

Conclusion: Our results show that transplantation of HFSCs to the site of SCI could be useful for repair and replacement of degenerated neuronal and glial cells.

Keywords: Hair follicle stem cells, Compression model of spinal cord injury, BBB test, Electromyography, Bulge