

تأثیر حفاظتی عصاره اتانولی زردچوبه بر آسیب‌های روده القا شده توسط متوترکسات با کاهش استرس اکسیداتیو در موش صحرایی

محمد مازنی^{۱*}، سهیل توتونچی^۲، دلاور شاهی^۳، حامد منافی^۴، مینا یزدی^۵، مرضیه خواجه‌ی‌نژاد^۶، عادل رضائی مقدم^۷، داریوش مهاجری^۸

تاریخ دریافت 1392/10/11 تاریخ پذیرش 1392/12/13

چکیده

پیش زمینه و هدف: زردچوبه دارای اثرات محافظتی آنتی‌اکسیدانی و بیولوژیکی در برابر رادیکال‌های آزاد و استرس اکسیداتیو می‌باشد. در این مطالعه تأثیرات عصاره زردچوبه بر روی آسیب‌های روده‌ای و استرس اکسیداتیو در موش‌های صحرایی دریافت کننده متوترکسات بررسی شده است. **روش کار:** آزمایش روی موش‌های صحرایی نر در شش گروه انجام گرفت. گروه اول نرمال سالین، گروه‌های دوم و سوم دوزهای متفاوت (به ترتیب ۱۰۰ و ۲۰۰ میلی‌گرم بر کیلوگرم) عصاره زردچوبه به مدت ۳۰ روز به صورت خوراکی، گروه چهارم تک دوز متوترکسات (۲۰ میلی‌گرم بر کیلوگرم) در روز سی‌ام به صورت تزریقی (IP)، گروه پنجم و ششم دوزهای مختلف عصاره زردچوبه همراه با تک دوز متوترکسات دریافت نمودند. چهار روز پس از تزریق متوترکسات موش‌ها بیهوش و نمونه خون جهت تعیین آنتی‌اکسیدان تام، نمونه بافت ژوژنوم برای بررسی‌های آسیب‌شناسی و اندازه‌گیری مالون دی‌آلدئید و فعالیت آنزیم‌های آنتی‌اکسیدانی جمع‌آوری شد.

یافته‌ها: کوتاه و پهن شدگی پرزهای روده، زخم مخاط، نفوذ سلول‌های التهابی، خونریزی غشاء پایه روده همراه با نکروز سلول‌های اپیتلیوم و کنده شدن آن‌ها در گروه دریافت کننده متوترکسات مشاهده گردید. فعالیت آنزیم‌های گلوکوتائین پراکسیداز، سوپراکسید دیسموتاز و کاتالاز در گروه دریافت کننده متوترکسات کاهش ($p < 0.05$)، اما در گروه دریافت کننده توأم متوترکسات و زردچوبه فعالیت سوپراکسید دیسموتاز و کاتالاز افزایش معنی‌داری را نسبت به گروه دریافت کننده متوترکسات نشان داد ($p < 0.05$). متوترکسات پراکسیداسیون لیپیدی را افزایش ($p < 0.05$) ولی عصاره زردچوبه باعث کاهش آن شد ($p < 0.05$). **نتیجه‌گیری و بحث:** این نتایج نشان می‌دهد که زردچوبه می‌تواند روده کوچک موش صحرایی را در مقابل آسیب‌های ناشی از متوترکسات محافظت کند. به نظر می‌رسد که این اثرات حفاظتی زردچوبه به خاطر خاصیت آنتی‌اکسیدانی آن باشد.

کلمات کلیدی: عصاره زردچوبه، متوترکسات، استرس اکسیداتیو، روده موش صحرایی

مجله پزشکی ارومیه، دوره بیست و پنجم، شماره دوم، ص ۱۲۸-۱۱۹، اردیبهشت ۱۳۹۳

آدرس مکاتبه: اردبیل، دانشگاه علوم پزشکی اردبیل، دانشکده پزشکی، گروه بیوشیمی، تلفن: ۰۹۱۴۴۵۴۷۳۹۴

Email: m.mazani@arums.ac.ir

مقدمه

استخوان و سلول‌های دستگاه گوارش را که تقسیم سریعی دارند را نیز تحت تأثیر قرار می‌دهد. استفاده این دارو به طور مکرر سبب می‌شود تا سلول‌ها در هنگام تقسیم سریعاً به فاز S تقسیم سلولی وارد شده و منجر به افزایش سمیت سلول‌ها شوند.

متوترکسات آنالوگ اسیدفولیک، جزء داروهایی به شمار می‌رود که به طور وسیع در بدخیمی‌های مختلف به ویژه در درمان سرطان و آرتريت روماتوئید مورد استفاده قرار می‌گیرد. متوترکسات علاوه بر سلول‌های سرطانی، سلول‌هایی نظیر مغز

^۱ استادیار گروه بیوشیمی، دانشکده پزشکی، دانشگاه علوم پزشکی اردبیل، اردبیل، ایران (نویسنده مسئول)

^۲ دانشگاه آزاد اسلامی واحد تبریز، دانشکده دامپزشکی، تبریز، ایران

^۳ دانشگاه آزاد اسلامی واحد تبریز، دانشکده دامپزشکی، تبریز، ایران

^۴ دانشگاه آزاد اسلامی واحد تبریز، دانشکده دامپزشکی، تبریز، ایران

^۵ دانشگاه تهران، دانشکده دامپزشکی، تهران، ایران

^۶ دانشگاه تهران، دانشکده دامپزشکی، تهران، ایران

^۷ دانشگاه آزاد اسلامی واحد تبریز، دانشکده دامپزشکی، دانشگاه آزاد اسلامی، واحد اردبیل، باشگاه پژوهشگران جوان، اردبیل، ایران

^۸ دانشیار گروه پاتوبیولوژی، دانشکده دامپزشکی، دانشگاه آزاد اسلامی، واحد تبریز، تبریز، ایران

استرس القاء شده توسط داروی متوترکسات است.

مواد و روش کار

الف- حیوان آزمایشگاهی: آزمایش روی موش‌های صحرایی سفید ویستار نر به وزن ۲۵۰-۳۰۰ گرم در محیطی با دما و رطوبت کنترل شده تحت دوازده ساعت روشنایی و دوازده ساعت تاریکی قرار گرفتند. اصول اخلاقی کار با حیوانات به طور کامل رعایت شد و پروتکل‌های کار بر روی حیوانات آزمایشگاهی مورد تأیید کمیته نظارت بر حقوق حیوانات آزمایشگاهی مرکز دانشگاه علوم پزشکی اردبیل قرار گرفت. نهایتاً ۴۲ موش صحرایی انتخاب شدند و در شش گروه هفت تایی تقسیم شدند. گروه اول نرمال سالین خوراکی به مدت ۳۰ روز، به گروه دوم عصاره زردچوبه خوراکی (۱۰۰ mg/kg b.w.) به مدت ۳۰ روز به صورت گاوژ، گروه سوم عصاره خوراکی زردچوبه (۲۰۰ mg/kg b.w.) به مدت ۳۰ روز، به گروه چهارم در روز سی‌ام به صورت داخل صفاقی یکبار داروی متوترکسات به دوز (۲۰ mg/kg b.w.) تزریق شد، گروه پنجم عصاره زردچوبه خوراکی (۱۰۰ mg/kg b.w.) برای ۳۰ روز به همراه تزریق تک دوز داخل صفاقی متوترکسات در روز سی‌ام (۲۰ mg/kg b.w.)، گروه ششم عصاره خوراکی زردچوبه (۲۰۰ mg/kg b.w.) به مدت ۳۰ روز به همراه تزریق تک دوز داخل صفاقی متوترکسات در روز سی‌ام (۲۰ mg/kg b.w.) دریافت کردند. چهار روز پس از تزریق متوترکسات حیوانات بیهوش شده و نمونه خون جهت تعیین مقدار آنتی‌اکسیدان تام^۲ (TAS) و همچنین نمونه‌های تهیه شده از کل بافت ژوژنوم به تکه‌های کوچک خرد شده و با اضافه کردن بافر سدیم پیروفسفات از طریق هموژنایزر هموژن شده و جهت تعیین گلوتاتیون پراکسیداز^۳ (GPX)، سوپراکسیداز دیسموتاز^۴ (SOD)، مالون آلدئید^۵ (MDA) و بررسی‌های آسیب شناسی اخذ گردید.

یکی از مهم‌ترین اثرات جانبی متوترکسات به دستگاه گوارش مربوط می‌گردد. التهاب مخاط روده، تغییرات پاتولوژیک، حالت تهوع، اسهال، استفراغ مهم‌ترین عوارض جانبی مشاهده شده متعاقب مصرف متوترکسات هستند (۱، ۲). متوترکسات سطح آنزیم‌های اکسیداتیو را می‌کاهد و موجب افزایش واکنش‌پذیری سلول‌ها با اکسیژن و آسیب‌پذیری آن‌ها می‌شود (۳). به دلیل اثرات جانبی متوترکسات مطالعات اخیر به سمت استفاده از آنتی‌اکسیدان‌ها سوق پیدا کرده است. برخی گزارشات اثرات مثبت آنتی‌اکسیدان‌هایی مانند ویتامین A، عصاره سیر، N-استیل سیستین، تنگستات سدیم و پرونتاسیانیدین‌ها را نشان می‌دهند (۴-۶). اما هنوز تأثیر آن‌ها روی دستگاه گوارش چالش برانگیز است.

امروزه استفاده از عصاره‌های گیاهی به عنوان یک روش درمان مناسب و ایمن بسیار متداول شده است. مطالعات قبلی نشان داده‌اند که درمان گیاهی می‌تواند در بسیاری از بیماری‌ها و کاهش عوارض ناشی از مصرف داروها مانند داروهای شیمی درمانی مؤثر باشند (۷-۹). زردچوبه از خانواده زنجبیل است با نام علمی (*Curcuma longa L.*) یکی از قوی‌ترین آنتی‌اکسیدان‌های شناخته شده است که به وفور در همه جای دنیا به ویژه در نواحی شرقی آسیا (هندوستان و چین) یافت می‌شود (۱۰). ریزوم زردچوبه حاوی ۵-۳ درصد پیگمان‌های زردرنگ است که ماده فعال آن کورکومین و مشتقات آن می‌باشند که مطالعات متعدد تأثیر بسیار خوب این ماده با طیف وسیع حفاظت بیولوژیکی دارویی و درمانی آن در برابر رادیکال‌های آزاد و استرس اکسیداتیو را نشان می‌دهد (۱۰-۱۲). از مهم‌ترین خواص درمانی ذکر شده برای زردچوبه می‌توان به اثرات آنتی‌اکسیدانی (۱۳)، ضد سرطانی (۱۴)، و حفاظت کبدی (۱۵) آن می‌باشد. هدف از این مطالعه بررسی اثر زرد چوبه بر دفاع آنتی‌اکسیدانی و آسیب بافتی روده در مقابل

جدول (۱): دیاگرام روش مطالعه

| گروه‌ها | تعداد موش‌ها | پروتکل درمانی (برای ۳۰ روز) | دارو (در روز ۳۰) | دوز متوترکسات (mg/Kg/day) | دوز زردچوبه (mg/Kg/day) |
|---------|--------------|-----------------------------|------------------|---------------------------|-------------------------|
| ۱ | ۷ | سالین | NaCl | - | - |
| ۲ | ۷ | زردچوبه | NaCl | - | ۱۰۰ |
| ۳ | ۷ | زردچوبه | NaCl | - | ۲۰۰ |
| ۴ | ۷ | سالین | متوترکسات | ۲۰ | - |
| ۵ | ۷ | زردچوبه | متوترکسات | ۲۰ | ۱۰۰ |
| ۶ | ۷ | زردچوبه | متوترکسات | ۲۰ | ۲۰۰ |

^۱ میلی گرم بر کیلوگرم وزن بدن حیوان

^۲ Total anti-oxidant status; TAS

^۳ Glutathione peroxidase; GPX

^۴ Superoxidase dismutase; SOD

^۵ Aldehyde malondialdehyde; MDA

سطح MDA به عنوان شاخص پراکسیداسیون لیپیدی با روش مواد واکنشگر تیوباربیتوریک اسید^۸ (TBARS) اندازه گیری گشت (۲۱).

ه- بررسی‌های هیستوپاتولوژیکی نمونه‌های بافتی با ضخامت ۰/۵ سانتی متر از ابتدای ژوژنوم هر حیوان اخذ شد و با فرمالین ۱۰ درصد فیکس گردید و در پارافین خوابانده شد و با میکروتوم به ضخامت ۵-۶ μm برش داده شد. برش‌های بافتی برای بررسی‌های هیستوپاتولوژیکی با هماتوکسیلین و اتوزین^۹ رنگ آمیزی شدند و با میکروسکوپ نوری مورد ارزیابی قرار گرفتند.

میزان آسیب بافت ژوژنوم طبق روش گزارش شده گولگان^{۱۰} و همکاران، ۲۰۰۹ بررسی شد (۲). بدین صورت که تغییرات پرزهای ژوژنوم هر حیوان نمره دهی شدند: برای حالت طبیعی نمره صفر، در کوتاه شدن کم پرزهای نمره ۱، در کوتاه شدن متوسط پرزهای ۲، در کوتاه شدن شدید پرزهای نمره ۳، و در حالت از بین رفتن پرزها نمره ۴ در نظر گرفته شد. آسیب بافتی نیز بدین گونه نمره دهی شدند: برای حالت طبیعی نمره صفر، برای ریزش شدن اپیتلیوم نمره ۱، برای از بین رفتن کل اپیتلیوم ۲، برای تخریب لایه مخاطی نمره ۳، برای تخریب لایه ماهیچه‌ای نمره ۴ در نظر گرفته شد. التهاب بدین ترتیب دسته بندی شد: برای حالت طبیعی نمره صفر، برای ورود موضعی سلول‌های التهابی نمره ۱، وجود کمی التهاب فقط در غشا پایه نمره ۲، وجود التهاب شدید در غشا پایه نمره ۳ و برای التهاب شدید گسترش یافته به لایه ماهیچه‌ای نمره ۴ در نظر گرفته شد. به ازای هر حیوان ۱۰ مقطع میکروسکوپی تهیه شد.

و- آنالیز داده‌ها

نتایج با استفاده از نرم افزار SPSS ورژن ۱۷ آنالیز شدند. داده‌های کمی حاصل به صورت میانگین ± انحراف از معیار نشان داده شدند و مقایسه آماری میان گروه‌ها توسط آنالیز واریانس یک طرفه^{۱۱} (ANOVA) و به دنبال آن تست توکی^{۱۲} انجام شد. نتایج نمره دهی هیستوپاتولوژیکی با تست کروسکال-والیس مورد مقایسه قرار گرفت. زمانی که تفاوت بین گروه‌ها مشخص شد، میانگین گروه‌ها با تست من-ویتنی^{۱۳} یو^{۱۳} سنجیده شد. اختلاف در سطح $p < 0.05$ معنی دار تلقی شد.

ب- مواد شیمیایی: متوترکسات از شرکت EBEWE Pharma Ges اتریش خریداری شد. تمام کیت‌های شیمیایی از شرکت رندوکس انگلستان (Randox laboratories Ltd) تهیه شدند. دی متیل سولفوکساید (DMSO)، اتیلن‌دی‌آمین‌تتراسید (EDTA)، اتانول، اتیل استات، ۲- تیوباربیتوریک اسید (TBA) و سایر مواد شیمیایی از شرکت Sigma Chemical امریکا خریداری شدند. همه مواد شیمیایی جنبه آزمایشگاهی داشتند.

ج- روش استخراج: زردچوبه (*Curcuma longa L.*) از بازار منطقه خریداری شد. گیاه توسط گروه کاشت و توسعه موسسه گیاهان پزشکی تهران مورد تایید قرار گرفت. آماده سازی استخراج بر اساس روش ارائه شده توسط کاتیار و همکاران^۱ صورت گرفت (۱۶). گیاه کاملاً شسته شده و در هوای آزاد خشک و در آسیاب به طور کامل پودر شدند. چهار صد گرم از گیاه در اتانول ۹۰ درصد قرار داده شد سپس فیلتر و سانتریفیوژ شدند. ماده رویی با استفاده از روتاری در فشار پایین و دمای ۴۰ درجه سانتی‌گراد بخار شد و در نهایت عصاره زردچوبه با غلظت‌های متفاوت در PBS محلول گردید (۲۰۰ mg/0.2ml، ۱۰۰ mg/0.2ml).

د- اندازه گیری آنزیم‌های آنتی‌اکسیدانی

۱- آنتی‌اکسیدان تام:

نمونه‌های خون در ۴۰۰۰ rpm و به مدت ۱۰ دقیقه سانتریفیوژ شدند. مقدار آنتی‌اکسیدان تام پلاسما (TAS) با استفاده از مدل رنگ سنجی خودکار^۲ روش پاسخ آنتی‌اکسیدانی تام^۳ (TAR) توصیف شده توسط ایریل^۴ اندازه گیری شد (۱۷).

۲- سوپراکسید دیسموتاز (SOD)

از بافت روده هموزن شده برای تعیین فعالیت SOD استفاده شد و این کار بر پایه کارهای پائولتی^۵، ۱۹۸۶، به طور اسپکتروفتومتری انجام پذیرفت (۱۸).

۳- اندازه گیری فعالیت گلوکوتاتیون پراکسیداز (GPX)

فعالیت GPX بر اساس کار پاگلیا^۶ و همکاران در بافت روده ارزیابی گشت (۱۹).

۴- اندازه گیری فعالیت کاتالاز (CAT)

از روش ارائه شده توسط کلابورن^۷ در اندازه گیری CAT استفاده شد (۲۰).

۵- پراکسیداسیون لیپیدی

8 Thiobarbituric acid reactive substances

9 hematoxylin and eosin (H&E)

10 Gulgun, et al (2009)

11 one way analysis of variance (ANOVA)

12 Tukey's test

13 Mann-Whitney U test

1 Katiyar et al. in 1996

2 Automated colorimetric

3 Total antioxidant response; TAR

4 Erel O. 2004

5 Paoletti et al, 1986

6 Paglia et al

7 Claiborne

نتایج

کننده متوترکسات به همراه زردچوبه با دوز (100 mg/Kg) التهاب خفیف در غشا پایه و نکروز سلول‌های اپیتلیال و کنده شدن قسمت بالایی پرزها و همچنین پر شدن محوطه درونی روده با باقیمانده‌های اپیتلیالی مشاهده شد (شکل-۵). گروه دریافت کننده متوترکسات و زردچوبه با دوز (200 mg/Kg) تغییرات آسیب شناختی متفاوتی نسبت به چهارم که فقط متوترکسات دریافت کرده بودند نشان داد (شکل-۶). نمره کلی کوتاه شدن پرزها، وجود التهاب و آسیب در گروه دریافت کننده متوترکسات و زردچوبه (200-100 mg/Kg) به طور معنی‌داری از گروه دریافت کننده متوترکسات پایین‌تر بود (به ترتیب $p < 0.05$ و $p < 0.01$). در جدول ۲ نتایج نمره دهی هیستوپاتولوژیکی همه گروه‌ها به طور خلاصه نشان داده شده است.

نتایج حاصل از بررسی میکروسکوپی هیچ تغییر غیر طبیعی هیستولوژیک در روده را نشان نداد (شکل ۱). همچنین این نتایج برای گروه‌های ۲ و ۳ که به ترتیب عصاره زرد چوبه به مقدار 100 mg/Kg و 200 mg/Kg دریافت کرده بودند کسب شد (شکل ۲ و ۳). در مقایسه این دو گروه با گروه شاهد هیچ تفاوت معنی‌داری در نفوذ سلول‌های التهابی، آسیب و کوتاه شدن ارتفاع پرزها با گروه شاهد مشاهده نشد. در حالی که در گروهی که تنها متوترکسات دریافت کرده بودند کوتاه شدن و پهن شدن شدید پرزهای روده، نفوذ سلول‌های التهابی، خونریزی در غشا پایه همراه با نکروز سلول‌های اپیتلیوم، کنده شدن آن‌ها و همچنین زخم مخاط مشاهده شد (شکل-۴). که این تغییرات در مقایسه با سه گروه اول افزایش معنی‌داری ($p < 0.01$) بود. در گروه دریافت

جدول (۲): مقایسه اثر زردچوبه روی نمره جراحات ژوژنوم گروه‌های مورد آزمایش (انحراف از معیار \pm میانگین)

| گروه‌ها | نمره آسیب به بافت ژوژنوم | | |
|---------------------------------|--------------------------|-------------|-------------|
| | کم شدن ارتفاع پرزها | زخم شدن | التهاب |
| گروه کنترل | 0.31±0.14 | 0.25±0.07 | 0.55±0.16 |
| زردچوبه (100 mg/Kg) | 0.29±0.05 | 0.21±0.04 | 0.49±0.13 |
| زردچوبه (200 mg/Kg) | 0.24±0.03 | 0.18±0.03 | 0.43±0.07 |
| متوترکسات (200 mg/Kg) | 2.38±0.25b | 1.95±0.18b | 3.11±0.42b |
| متوترکسات و زردچوبه (100 mg/Kg) | 1.42±0.16ac | 0.98±0.11ac | 1.33±0.19ac |
| متوترکسات و زردچوبه (200 mg/Kg) | 0.38±0.08d | 0.29±0.05d | 0.64±0.19d |

a: تفاوت معنی‌دار در مقایسه با گروه کنترل $p < 0.05$. b: تفاوت معنی‌دار در مقایسه با گروه کنترل $p < 0.01$.

c: تفاوت معنی‌دار در مقایسه با گروه متوترکسات $p < 0.05$. p: تفاوت معنی‌دار در مقایسه با گروه متوترکسات $p < 0.01$.

مشاهده شد ($p < 0.05$). میزان SOD در گروه ۵ در مقایسه با گروه متوترکسات نیز افزایش را نشان داد اما این تغییر از نظر آماری معنی‌دار نبود. نتایج مشترک در مورد سطح CAT نیز بدست آمد. مصرف متوترکسات میزان GPX را در مقایسه با گروه کنترل به میزان قابل توجهی کاهش داد ($p < 0.05$) اما در گروه‌های ۵ و ۶ سطح آن نسبت به گروه ۴ به صورت قابل توجهی افزایش نشان داد (جدول-۳).

نتایج حاصل از ارزیابی بیوشیمیایی نشان داد که در گروه دریافت کننده زردچوبه (گروه ۳) سطح SOD در مقایسه با گروه کنترل به صورت معنی‌داری بالا ($p < 0.05$) و در گروه دریافت کننده متوترکسات به صورت معنی‌داری پایین بود ($p < 0.05$). مقایسه گروهی که هم داروی متوترکسات و هم عصاره زردچوبه دریافت کرده بودند (گروه ۶) نسبت به گروهی که فقط متوترکسات دریافت کرده بودند افزایش در میزان سطح آن

جدول (۳): اثر زردچوبه روی وضعیت آنتی‌اکسیدان‌های روده موش‌های صحرایی به صورت میانگین \pm انحراف از معیار

| گروه‌ها | SOD (U/ml/tissue) | GPX (U/ml/tissue) | CAT (U/mg protein) |
|---------------------------------|-------------------|-------------------|--------------------|
| گروه کنترل | 4.86±0.25 | 4±0.31 | 2.43±0.12 |
| زردچوبه (100 mg/Kg) | 5.3±0.21 | 4.17±0.34 | 2.69±0.27 |
| زردچوبه (200 mg/Kg) | 5.9±0.39a | 4.56±0.36 | 2.31±0.35a |
| متوترکسات (200 mg/Kg) | 3.12±0.18a | 2.75±0.19a | 1.35±0.11a |
| متوترکسات و زردچوبه (100 mg/Kg) | 2.74±0.27a | 2.22±0.25 | 1.6±0.15a |
| متوترکسات و زردچوبه (200 mg/Kg) | 4.68±0.4b | 2.83±0.31b | 2.1±0.17b |

a: تفاوت معنی‌دار با گروه کنترل $p < 0.05$. b: تفاوت معنی‌دار با گروه متوترکسات $p < 0.05$.

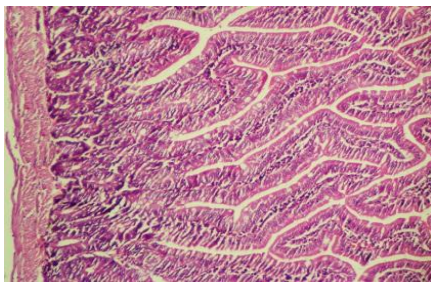
TAS را در مقایسه با گروه کنترل افزایش داد اما تجویز متعاقب متوترکسات آن را کاهش داد ($p < 0.05$). استفاده همزمان زردچوبه و متوترکسات (گروه ۵) موجب افزایش معنی‌دار میزان TAS در مقایسه با گروه متوترکسات شد ($p < 0.05$) (جدول ۴).

میزان MDA در گروه گیرنده متوترکسات در مقایسه با گروه کنترل افزایش یافته ولی در گروه زردچوبه (100 mg/Kg) و متوترکسات (گروه ۵) در مقایسه با گروه متوترکسات کاهش داشت، که هر دو معنی‌دار بودند ($p < 0.05$). تجویز زردچوبه میزان

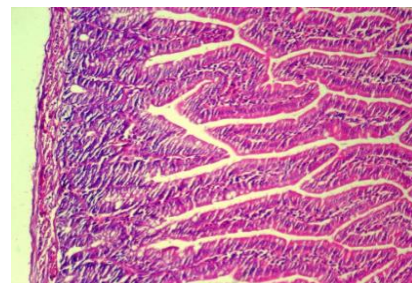
جدول (۴): اثر زردچوبه روی پراکسیداسیون چربی‌ها و مقدار آنتی‌اکسیدان تام در روده موش‌های صحرایی به صورت میانگین \pm انحراف از معیار

| گروه‌ها | MDA (U/ml/tissue) | TAS (mmol Trolox Eq/L) |
|---|----------------------|---------------------------|
| گروه کنترل | $2/87 \pm 0/43$ | $1/8 \pm 0/6$ |
| زردچوبه (100 mg/Kg) | $2/62 \pm 0/3$ | $2/13 \pm 0/22$ |
| زردچوبه (200 mg/Kg) | $2/45 \pm 0/28$ | $2/71 \pm 0/17a$ |
| متوترکسات (20 mg/Kg) | $5/36 \pm 0/39a$ | $0/73 \pm 0/08a$ |
| متوترکسات و زردچوبه (100 mg/Kg) | $4/68 \pm 0/34$ | $1/16 \pm 0/13$ |
| متوترکسات و زردچوبه (200 mg/Kg) | $4/1 \pm 0/31b$ | $1/62 \pm 0/12b$ |

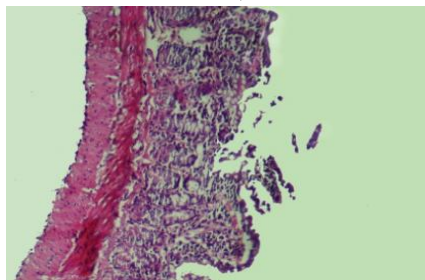
a: تفاوت معنی‌دار با گروه کنترل $p < 0.05$. b: تفاوت معنی‌دار با گروه متوترکسات $p < 0.05$.



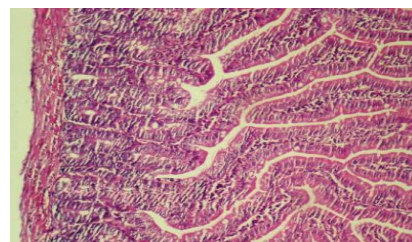
شکل (۳): نمای میکروسکوپی بافت روده موش صحرایی دریافت کننده زردچوبه (200 mg/Kg). هیچ تغییر هیستوپاتولوژیک قابل توجهی در بافت روده دیده نمی‌شود (H&E, $100\times$).



شکل (۱): نمای میکروسکوپی بافت روده موش صحرایی گروه کنترل سالم. ساختار بافت شناسی روده طبیعی است (H&E, $100\times$).

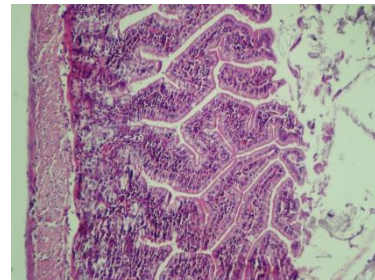


شکل (۴): نمای میکروسکوپی بافت روده موش صحرایی متعلق به گروه دریافت کننده متوترکسات. کوتاه شدن و پهن شدن شدید پرزهای روده، نفوذ سلول‌های التهابی نوع حاد شامل نوتروفیل‌ها و لنفوسیت‌ها و خونریزی در لایه‌های مخاط و زیر مخاط همراه با نکروز سلول‌های پوششی و جدا شدن آن‌ها و همچنین زخم مخاط قابل مشاهده است (H&E, $250\times$).

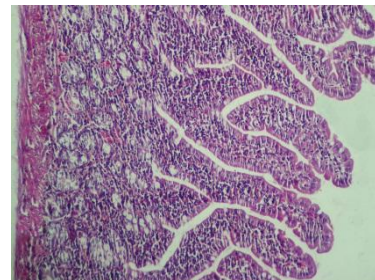


شکل (۲): نمای میکروسکوپی بافت روده موش صحرایی گروه دریافت کننده زردچوبه (100 mg/Kg). آسیب قابل ملاحظه‌ای در اثر مصرف زردچوبه در بافت روده مشاهده نمی‌شود (H&E, $100\times$).

متفاوتی نسبت به گروه گیرنده متوترکسات به ویژه گروه ۶ نشان دادند بدین صورت که ظاهر روده آن‌ها تقریباً طبیعی بود. در وضعیت طبیعی روده بین تکثیر و مرگ سلولی تعادل وجود دارد. متوترکسات اختصاصی سلول‌های توموری نیست و آنزیم دی هیدروفولات ردوکتاز را مهار می‌کند و موجب سرکوب تولید DNA در سلول‌های نرمال و بدخیم می‌شود (۲۲، ۲۳). سلول‌های خون ساز و گوارشی تکثیر سریعی دارند و اصلی‌ترین سلول‌هایی هستند که تحت تأثیر متوترکسات قرار می‌گیرند (۲۴). در مطالعه حاضر در شرایط تزریق تک دوز متوترکسات در بافت‌های پاتولوژی سلول‌های خونی نیز دیده شد. مکانیسم آن می‌تواند در اثر افزایش واکنش‌پذیری اکسیژن به همراه تجمع نوتروفیل‌ها باشد که در مقاطع آسیب شناسی نیز دیده شد (۶). استرس اکسیداتیو و افزایش مرگ سلول‌ها پس از تجویز متوترکسات موجب حساس شدن اپیتلیوم و پرزها به آنزیم‌های گوارشی می‌شود (۲۴). نتایج ما نشان داد که عصاره زردچوبه می‌تواند شدت التهاب و زخم ناشی از متوترکسات را در مقایسه با گروهی که فقط متوترکسات گرفته بودند را کاهش دهند. مطالعات مختلف اثر آنتی‌اکسیدانی، آنتی‌پراکسیداسیونی و خنثی‌کنندگی زردچوبه را تایید می‌کنند. مطالعات پیشین نشان داده‌اند که ماده فعال زردچوبه کورکومین می‌باشد که می‌تواند سطح D-لاکتات و دی‌آمین اکسیداز را در موش‌های مدل التهاب روده توسط متوترکسات القا شده است را کاهش دهد. این کاهش قادر است نفوذپذیری مخاط روده را افزایش داده و جلوی آسیب مخاط آن را بگیرد و از سد مخاطی روده حفاظت کند. اثر ضد التهابی کورکومین مربوط به سرکوب mRNA مولکول چسبان داخل سلولی-۱، فاکتور نکروز کننده تومور آلفا و اینترلوکین بتا-۱ می‌باشد. از طرف دیگر اینترلوکین-۱۰ که یک سیتوکین ضد التهابی است توسط کورکومین بیانش افزایش می‌یابد. کورکومین می‌تواند نفوذ نوتروفیل‌ها و آسیب اکسیداتیو بیش از اندازه را کاهش دهد (۲۵). در مطالعه‌ای سوریناریانا^۱ و همکارانش در سال ۲۰۰۵ اعلام کردند که تجویز زردچوبه و کورکومین باعث تأخیر در کاتاراکت موش‌های صحرایی دیابتی شده با استرپتوزوتوسین می‌شود (۲۶). تیرکی^۲ و همکارانش در سال ۲۰۰۵ نشان دادند که کورکومین در موش صحرایی با نارسایی کلیوی القا شده با سیکلوسپورین، باعث کاهش نارسایی کلیوی و استرس اکسیداتیو در آن‌ها می‌شود (۲۷). در اثر القای استرس اکسیداتیو و ایجاد اختلال ادراکی با ۳- نیتروپروپیونیک اسید، کورکومین اثر حفاظتی بر روی استرس اکسیداتیو دارد (۲۸). کورکومین با اثرات ضدالتهابی و



شکل (۵): نمای میکروسکوپی بافت روده گروه دریافت کننده متوترکسات و زردچوبه (۱۰۰ mg/Kg). التهاب ملایم تا متوسط از نوع حاد شامل نوتروفیل‌ها و لنفوسیت‌ها، نکروز سلول‌های پوششی و کنده شدن قسمت رأسی پرزها کاملاً مشخص است (H&E, 250x).



شکل (۶): نمای میکروسکوپی بافت روده گروه دریافت کننده متوترکسات و زردچوبه (۲۰۰ mg/Kg). تیمار با زردچوبه تغییرات پاتولوژیک ناشی از متوترکسات را مهار کرده و بجز التهاب خفیفی که از نوع حاد بوده و شامل نوتروفیل‌ها و لنفوسیت‌ها می‌باشد، ظاهر روده تقریباً طبیعی است (H&E, 250x).

بحث و نتیجه گیری

سد اپی تلیالی روده سدهای مکانیکی بدن می‌باشد که قسمت دستگاه گوارش محسوب می‌شود. هر گونه اختلالی در عملکرد طبیعی آن می‌تواند منجر به سوء هضم، عفونت و مشکلات جدی شود. استفاده از داروهای ضد سرطانی نظیر متوترکسات اثرات مضر روی عملکرد دستگاه گوارش می‌گذارد که منجر به کاهش کیفیت زندگی افرادی که دچار چنین بدخیمی‌هایی هستند می‌شود. نتایج حاصل از بررسی بیوشیمیایی و آسیب شناسی این مطالعه نشان داد که متوترکسات می‌تواند موجب آسیب شدید روده گردد. این آسیب شدید به شکل کوتاه شدن و پهن شدن پرزهای روده، نفوذ سلول‌های التهابی و خونریزی در غشا پایه همراه با نکروز سلول‌های اپیتلیوم و کنده شدن آن‌ها و همچنین زخم مخاط در گروه دریافت متوترکسات دیده می‌شود. در حالی که گروه دریافت کننده عصاره زردچوبه تغییرات آسیب شناختی

¹ Suryanarayana

² Tirky

مشابه نتایج قبلی مقدار MDA در این مطالعه نیز افزایش نشان می‌داد. افزایش میزان MDA نشان دهنده پراکسیداسیون لیپیدی ناشی از گونه‌های فعال اکسیژن در موش‌های صحرایی دریافت کننده متوترکسات است. زردچوبه میزان MDA را در گروه ششم کاهش داد و این گواهی دیگر مبنی بر اثرات حفاظت کنندگی آن است. SOD شاخص آنتی‌اکسیدانی بدن است و توانایی بدن در حذف رادیکال‌های آزاد را نشان می‌دهد. نتایج ما نشان دادند که مصرف متوترکسات می‌تواند با استفاده از زردچوبه به میزان ۲۰۰ mg/Kg کنترل شود (۲۵). البته مصرف ۲۰۰ mg/Kg زردچوبه میزان SOD را افزایش می‌دهد اما مقدار آن در مقایسه با گروه متوترکسات معنی‌دار نبود، بنابراین این نتایج نشان دهنده اثرات آنتی‌اکسیدانی زردچوبه وابسته به دوز است. دوز کم و یا زیاد زردچوبه از تأثیر مثبت آنتی‌اکسیدانی آن جلوگیری می‌کند. نتایج مشابهی نیز در مورد GPX و CAT به دست آمد. تمام این نتایج نشان دهنده آن است که عصاره زردچوبه می‌تواند روده کوچک موش صحرایی را از آسیب متوترکسات محافظت کند، که به نظر می‌رسد اثرات حفاظتی زردچوبه به خاطر خاصیت آنتی‌اکسیدانی آن باشد.

تقدیر و تشکر

این طرح پژوهشی به شماره ثبت ۹۰۳۷۴ با اعتبارات مالی دانشگاه علوم پزشکی اردبیل به انجام رسیده است که بدین وسیله از مدیر و اعضای محترم مدیریت پژوهشی این دانشگاه قدردانی می‌گردد.

References:

- Pandey M, Sarita GP, Devi N, Thomas BC, Hussain BM, Krishnan R. Distress, anxiety, and depression in cancer patients undergoing chemotherapy. *World J Surg Oncol* 2006;4(7):68.
- Gulgun M, Erdem O, Oztas E, Kesik V, Balamtekin N, Vurucu S, et al. Proanthocyanidin prevents methotrexate-induced intestinal damage and oxidative stress. *Exp Toxicol Pathol* 2010;62(2):109-15.
- Jahovic N, Şener G, Çevik H, Ersoy Y, Arbak S, Yeğen BÇ. Amelioration of methotrexate-induced enteritis by melatonin in rats. *Cell Biochem Funct* 2004;22(3):169-78.

آنتی‌اکسیدانی دارای اثر حفاظتی بر نفروتوکسیسیته القا شده با سیس پلاتین است (۲۹). سلما و همکارانش در سال ۲۰۰۷ نشان دادند که اثرات آسیب‌های القا شده با کادمیوم توسط کورکومین با القا مکانیسم دفاعی آنتی‌اکسیدانی کاهش می‌یابد (۳۰). از سوی دیگر در موش‌های صحرایی آسیب دیده با متوترکسات، کورکومین با کاهش نفوذپذیری سلول‌های موکوسی اثرات حفاظتی خود را اعمال می‌کند (۳۱). کورکومین در موش‌های صحرایی که با دی متیل نیتروز آمین، هپاتوتوکسیته شده باشند با القای هم اکسیژناز از آسیب جلوگیری کرد (۳۱).

گونه‌های فعال اکسیژن (ROS) در پاتوفیزیولوژی التهاب و آسیب اکسیداتیو روده نقش مهمی ایفا می‌کنند (۳۲، ۳۳). از بین برنده‌های رادیکال‌های آزاد و آنتی‌اکسیدان‌ها می‌توانند در درمان بیماری‌هایی که موجب آسیب مخاط می‌شوند نظیر اسهال مزمن و التهاب اولسراتیو عفونی سالمونلایی مورد استفاده قرار گیرند (۳۴). SOD، GPX و CAT سیستم دفاعی آنتی‌اکسیدانی مخاط هستند و آن را مقابل انواع گونه‌های فعال اکسیژن محافظت می‌کنند. گونه‌های فعال اکسیژن موجب سمیت دستگاه گوارش می‌شوند و استرس اکسیداتیو ناشی از متوترکسات باعث آسیب باندهای دی سولفید پروتئین‌ها، نوکلئوتیدهای DNA و اسیدهای چرب اشباع نشده غشا سلولی می‌گردد. کاهش SOD، GPX و CAT و افزایش پراکسیداسیون لیپیدی نشان دهنده این نکته است که استرس اکسیداتیو موجب آسیب روده شده است. اثرات اکسیداتیو، سیتوتوکسیک، ایمونولوژیک و آلرژیک دلایل اصلی عوارض جانبی القا شده به واسطه متوترکسات هستند (۲، ۴، ۳۶).

- Miyazono Y, Gao F, Horie T. Oxidative stress contributes to methotrexate-induced small intestinal toxicity in rats. *Scand J Gastroenterol* 2004;39(11):1119-27.
- Yüncü M, Eralp A, Celök A. Effect of aged garlic extract against methotrexate-induced damage to the small intestine in rats. *Phytother Res* 2006;20(6):504-10.
- Gao F, Horie T. A synthetic analog of prostaglandin E_1 prevents the production of reactive oxygen species in the intestinal mucosa of methotrexate-treated rats. *Life sci* 2002;71(9):1091-9.
- Abad A, Nouri M, Gharjanie A, Tavakoli F. Effect of *Matricaria chamomilla*

- Hydroalcoholic Extract on Cisplatin-induced Neuropathy in Mice. *Chin J Nat Med* 2011;9(2):126-31.
8. Abad ANA, Nouri MHK, Tavakkoli F. Effect of *Salvia officinalis* Hydroalcoholic Extract on Vincristine-induced Neuropathy in Mice. *Chin J Nat Med* 2011;9(5):354-8.
 9. Namvaran-Abbas-Abad A, Tavakkoli F. Antinociceptive Effect of Salvia Extract on Cisplatin-Induced Hyperalgesia in Mice. *Neurophysiol* 2012:1-7.
 10. Ak T, Gülçin I. Antioxidant and radical scavenging properties of curcumin. *Chem Biol Interact* 2008;174(1):27-37.
 11. Sandur SK, Ichikawa H, Pandey MK, Kunnumakkara AB, Sung B, Sethi G, et al. Role of pro-oxidants and antioxidants in the anti-inflammatory and apoptotic effects of curcumin (diferuloylmethane). *Free Radic Biol Med* 2007;43(4):568-80.
 12. Rezaei-Moghadam A, Mohajeri D, Rafiei B, Dizaji R, Azhdari A, Yeganehzad M, et al. Effect of turmeric and carrot seed extracts on serum liver biomarkers and hepatic lipid peroxidation, antioxidant enzymes and total antioxidant status in rats. *Bioimpacts* 2012;2(3):151-7.
 13. Selvam R, Subramanian L, Gayathri R, Angayarkanni N. The anti-oxidant activity of turmeric (*Curcuma longa*). *J Ethnopharmacol* 1995;47(2):59-67.
 14. Aggarwal BB, Kumar A, Bharti AC. Anticancer potential of curcumin: preclinical and clinical studies. *Anticancer Res* 2003;23(1A):363-98.
 15. Park EJ, Jeon CH, Ko G, Kim J, Sohn DH. Protective effect of curcumin in rat liver injury induced by carbon tetrachloride. *J Pharm Pharmacol* 2000;52(4):437-40.
 16. Katiyar SK, Agarwal R, Mukhtar H. Inhibition of tumor promotion in SENCAR mouse skin by ethanol extract of *Zingiber officinale* rhizome. *Cancer research* 1996;56(5):1023-30.
 17. Erel O. A novel automated method to measure total antioxidant response against potent free radical reactions. *Clinical biochemistry* 2004;37(2):112-9.
 18. Paoletti F, Aldinucci D, Mocali A, Caparrini A. A sensitive spectrophotometric method for the determination of superoxide dismutase activity in tissue extracts. *Anal Biochem* 1986;154(2):536.
 19. Paglia DE, Valentine WN. Studies on the quantitative and qualitative characterization of erythrocyte glutathione peroxidase. *J Lab Clin Med* 1967;70(1):158.
 20. Claiborne A. Handbook of methods for oxygen radical research. Florida: Boca Raton, FL: CRC Press; 1985.P.283-4.
 21. Kaya H, Sezik M, Ozkaya O, Dittrich R, Siebzehnruhl E, Wildt L. Lipid peroxidation at various estradiol concentrations in human circulation during ovarian stimulation with exogenous gonadotropins. *Horm Metab Res* 2004;36(10):693-5.
 22. Kremer JM. Toward a better understanding of methotrexate. *Arthritis Rheum* 2004;50(5):1370-82.
 23. Pinkerton CR, Milla PJ. Methotrexate enterotoxicity: influence of drug dose and timing in the rat. *Br J Cancer* 1984;49(1):97-101.
 24. Papaconstantinou HT, Xie C, Zhang W, Ansari NH, Hellmich MR, Townsend CM Jr, et al. The role of caspases in methotrexate-induced gastrointestinal toxicity. *Surgery* 2001;130(5):859-65.
 25. Song WB, Wang YY, Meng FS, Zhang QH, Zeng JY, Xiao LP, et al. Curcumin protects intestinal mucosal barrier function of rat enteritis via activation of MKP-1 and attenuation of p38 and NF- κ B activation. *PloS one* 2010;5(9):e12969.

26. Suryanarayana P, Saraswat M, Mrudula T, Krishna TP, Krishnaswamy K, Reddy GB. Curcumin and turmeric delay streptozotocin-induced diabetic cataract in rats. *Invest Ophthalmol Vis Sci* 2005;46(6):2092-9.
27. Tirkey N, Kaur G, Vij G, Chopra K. Curcumin, a diferuloylmethane, attenuates cyclosporine-induced renal dysfunction and oxidative stress in rat kidneys. *BMC pharmacol* 2005;5(1):15.
28. Kumar P, Padi SSV, Naidu PS, Kumar A. Possible neuroprotective mechanisms of curcumin in attenuating 3-nitropropionic acid-induced neurotoxicity. *Methods Find Exp Clin Pharmacol* 2007;29(1):19-25.
29. Kuhad A, Pilkhwai S, Sharma S, Tirkey N, Chopra K. Effect of curcumin on inflammation and oxidative stress in cisplatin-induced experimental nephrotoxicity. *J Agric Food Chem* 2007;55(25):10150-5.
30. Salama A, El-Bahr S. Effect of curcumin on cadmium-induced oxidative testicular damage in rats. *J Med Res Inst* 28: 167. 2007;173.
31. Song W-B, Zhang Z-S, Xiao B. [Protective effect of curcumin against methotrexate-induced small intestinal damage in rats]. *Nan Fang Yi Ke Da Xue Xue Bao* 2008;28(1):119-21.
32. Kimura T, Fujiyama Y, Sasaki M, Andoh A, Fukuda M, Nakajima S, et al. The role of mucosal mast cell degranulation and free-radical generation in intestinal ischaemia-reperfusion injury in rats. *Eur J Gastroenterol Hepatol* 1998;10(8):659-66.
33. Grisham MB, Hernandez LA, Granger DN. Xanthine oxidase and neutrophil infiltration in intestinal ischemia. *Am J Physiol* 1986;251(4 Pt 1):G567-574.
34. Cheon JH, Kim JS, Kim JM, Kim N, Jung HC, Song IS. Plant sterol guggulsterone inhibits nuclear factor-kappaB signaling in intestinal epithelial cells by blocking IkappaB kinase and ameliorates acute murine colitis. *Inflamm Bowel Dis* 2006;12(12):1152-61.
35. Tibble JA, Sigthorsson G, Bridger S, Fagerhol MK, Bjarnason I. Surrogate markers of intestinal inflammation are predictive of relapse in patients with inflammatory bowel disease. *Gastroenterology* 2000;119(1):15-22.
36. Şener G, Ekşioğlu-Demiralp E, Cetiner M, Ercan F, Şirvancı S, Gedik N, et al. L-Carnitine ameliorates methotrexate-induced oxidative organ injury and inhibits leukocyte death. *Cell Biol Toxicol* 2006;22(1):47-60.

PREVENTION EFFECT OF TURMERIC EXTRACT ON METHOTREXATE-INDUCED INTESTINAL TOXICITY BY ALLEVIATING OXIDATIVE STRESS IN RATS

Mohammad Mazani^{1*}, Soheil Tutunchi², Delavar Shahi³, Hamed Manafi⁴, Mina Yazdi⁵, Marzieh Khajoei Najad⁶, Adel Rezaei Moghadam⁷, Daryoush Mohajeri⁸

Received: 1 Jan, 2014; Accepted: 4 Mar, 2014

Abstract

Background & Aims: The aim of the present study was to evaluate the protective effects of turmeric on intestinal damage and oxidative stress induced by Methotrexate.

Materials & Methods: For this purpose, male rats were divided into 6 groups. Group I received normal saline orally. Group II received single dose of methotrexate (20 mgkg⁻¹) IP at day of 30, the fifth and the sixth groups received turmeric extract received different dose of turmeric and single dose of methotrexate (MTX). Four days after MTX injection blood samples were taken to evaluation the total antioxidant status and jejunum samples were taken to determine antioxidant enzyme activities, aldehyde malondialdehyde (MDA), and histopathological assessment.

Results: The histopathology analysis showed that the mean difference between groups II received single dose of methotrexate and groups V and VI received methotrexate plus turmeric. There are epithelial cells necrosis, inflammatory cells, blunting and villus shortening in second group. However in groups V and VI have been shown to be ameliorated and decreased in pathologic results, especially in group VI. Biochemical result shown that the levels of superoxidase dismutase, glutathione peroxidase and catalase reduced in group II, but increased significantly (P< 0.05) in turmeric + MTX groups. MTX increased lipid peroxidation; however, turmeric decreased peroxidation significantly (P<0.05).

Conclusion: These results revealed that turmeric extract by its antioxidant properties may protect the intestinal methotrexate-induced damage in rats.

Keywords: Turmeric extract, Methotrexate, Intestinal, Oxidative stress, Rat

Address: Department of Biochemistry, Ardabil University of Medical Science, Ardabil, Iran

Tel: +98 9144547394

Email: m.mazani@arums.ac.ir

SOURCE: URMIA MED J 2014; 25(2): 128 ISSN: 1027-3727

¹ Assistance Professor, Department of Biochemistry, Ardabil University of Medical Science, Ardabil, Iran (Corresponding Author)

² Department of Veterinary Medicine, Islamic Azad University, Tabriz Branch, Tabriz, Iran

³ Department of Veterinary Medicine, Islamic Azad University, Tabriz Branch, Tabriz, Iran

⁴ Department of Veterinary Medicine, Islamic Azad University, Tabriz Branch, Tabriz, Iran

⁵ Department of Veterinary Medicine, Tehran University, Tehran, Iran

⁶ Department of Veterinary Medicine, Tehran University, Tehran, Iran

⁷ Department of Veterinary Medicine, Islamic Azad University of Tabriz / Young Researchers Club, Islamic Azad University, Ardabil Branch, Ardabil, Iran

⁸ Associated Professor, Department of Pathobiology, Islamic Azad University, Tabriz Branch, Tabriz, Iran